



AWMF-Register Nr.	013/030	Klasse:	S2k
--------------------------	----------------	----------------	------------

Leitlinie der Deutschen Dermatologischen Gesellschaft

Therapie pathologischer Narben (hypertrophe Narben und Keloide)

ICD 10: L91.0

Nast A¹, Eming S², Fluhr J³, Fritz K⁴, Gauglitz G⁵, Hohenleutner S⁶,
Panizzon RG⁷, Sebastian G⁸, Sporbeck B¹, Koller J⁹

- ¹ Division of Evidence Based Medicine (dEBM), Klinik für Dermatologie, Charité - Universitätsmedizin Berlin, Deutschland
- ² Klinik und Poliklinik für Dermatologie und Venerologie, Uniklinik Köln, Deutschland
- ³ Klinik für Dermatologie, Charité - Universitätsmedizin Berlin, Deutschland
- ⁴ Hautärzte und Laserzentrum Landau und Kandel, Landau (Pfalz)/Kandel; Universitätsklinik für Dermatologie, Inselspital Bern, Fachgebiet Dermatologie, Umweltmedizin und Gesundheitstheorie, Universität Osnabrück
- ⁵ Klinik und Poliklinik für Dermatologie und Allergologie, Klinikum der Ludwig Maximilian Universität München, Deutschland
- ⁶ Klinik für Dermatologie, Universitätsklinikum Regensburg, Deutschland
- ⁷ Universitätsklinik für Dermatologie, Lausanne, Schweiz
- ⁸ Dermatologe, Dresden, Deutschland
- ⁹ Universitätsklinik für Dermatologie, Landeskrankenhaus Salzburg, Universitätsklinikum der PMU, Österreich

Präambel

Die vorliegende Leitlinie wurde primär von Vertretern aus der Fachrichtung Dermatologie und Dermatochirurgie erstellt und basiert auf einer S1 Leitlinie der Deutschen Dermatologischen Gesellschaft aus dem Jahre 2001 [1].

Neben den Dermatologen ist eine Vielzahl anderer Fachrichtungen an der Behandlung von Keloiden beteiligt. Die Deutsche Gesellschaft der Plastischen, Rekonstruktiven und Ästhetischen Chirurgen hat am Review-Verfahren dieser Leitlinie teilgenommen und stimmt den Inhalten grundsätzlich zu. Für ein weiteres Update sind eine Einbindung aller relevanten Fachgesellschaften bereits im Initialstadium sowie eine noch detailliertere Darstellung der chirurgischen Therapieoptionen vorgesehen.

Inhaltsverzeichnis

1	Ziele/ Adressaten	5
1.1	Zielgruppe.....	5
1.2	Ziele der Leitlinie	5
1.3	Beteiligte Fachgesellschaften.....	5
2	Methodik.....	6
3	Biologische Aspekte der Wundheilung und Narbenbildung	7
3.1	Definition von Keloid und hypertropher Narbe	7
4	Allgemeine Empfehlungen zur Behandlung von Keloiden und hypertrophen Narben.....	9
4.1	Notwendigkeit der Behandlung.....	9
4.2	Therapieziele/ Qualitätsindikatoren	9
4.3	Klassifikation und Bewertung des Therapieerfolges	9
4.4	Therapiealgorithmen.....	10
4.5	Fallbeispiele.....	13
5	Beurteilung der einzelnen Therapieoptionen	18
5.1	Glukokortikosteroide.....	18
5.2	Kryotherapie	19
5.3	Druckbehandlung	20
5.4	Chirurgische Aspekte der Behandlung von Keloiden und hypertrophen Narben.....	21
5.5	Laserbehandlung ablativ	24
5.6	Laserbehandlung nicht ablativ.....	25
5.7	Bestrahlung.....	27
5.8	Silikonplatten und Silikongel.....	28
5.9	Extractum cepae (Zwiebelextrakt).....	29
5.10	5-Fluorouracil.....	30
6	Weitere Therapieansätze	32
6.1	Interferon	32
6.2	Kalziumkanalblocker, Imiquimod, Bleomycin	32
7	Autoren/ Gültigkeit.....	33
7.1	Erklärungen über Interessenkonflikte.....	33
8	Literatur	39

Verzeichnis der verwendeten Abkürzungen

5-FU	5-Fluorouracil
CI	Konfidenzintervall
Cw-CO ₂ -Laser	Continuous wave CO ₂ -Laser, Dauerstrich-CO ₂ -Laser
Er:YAG-Laser	Erbium Yttrium-Aluminium-Granat-Laser
FPDL	Flashlamp-pumped pulsed dye laser, Blitzlampen-gepumpter gepulster Farbstofflaser
Gy	Gray
HTN	Hypertrophe Narbe
IF	Interferon
NaCl	Natriumchlorid
RR	Relatives Risiko
TGF	Transforming growth factor
TAC	Triamcinolonacetonid

1 Ziele/ Adressaten

1.1 Zielgruppe

Diese Leitlinie richtet sich an Dermatologen in Praxis und Klinik, die mit der Behandlung von hypertrophen Narben und Keloiden befasst sind.

1.2 Ziele der Leitlinie

1. Stadiengerechte und symptomorientierte Auswahl der Therapien zur Optimierung des Therapieerfolges
2. Vermeidung der Durchführung von insuffizienten Therapien bzw. von Therapien ohne ausreichende Dosierung und entsprechend nicht zu erwartendem Therapieerfolg
3. Abbau von Unsicherheiten bei der Durchführung seltenerer Therapieformen

1.3 Beteiligte Fachgesellschaften

Deutsche Dermatologische Gesellschaft (DDG) vertreten durch:

Prof. Dr. med. Sabine Eming, Köln

Dr. Gerd Gauglitz, München

Dr. Silvia Hohenleutner, Regensburg

Prof. Dr. Günther Sebastian, Dresden

Berufsverband Deutscher Dermatologen (BVDD) und European Society of Laser Dermatology (ESLD) vertreten durch:

Dr. Klaus Fritz, Landau

Österreichische Gesellschaft für Dermatologie und Venerologie (ÖGDV) und Österreichische Gesellschaft für Dermatochirurgie (ÖGDC) vertreten durch:

Dr. Josef Koller, Salzburg

Deutsche Gesellschaft für Dermatochirurgie (DGDC) und Deutsche Gesellschaft für Dermopharmazie (GD) vertreten durch:

PD Dr. Joachim Fluhr, Berlin

Schweizerische Gesellschaft für Dermatologie und Venerologie (SGDV) vertreten durch:

Prof. Dr. Renato Panizzon, Lausanne

Teilnahme am Review-Verfahren: Deutsche Gesellschaft der Plastischen, Rekonstruktiven und Ästhetischen Chirurgen

Projektleitung/methodische Koordination:

PD Dr. med. Alexander Nast, Dr. med. Birte Sporbeck, Division of Evidence based Medicine (dEBM), Charité-Universitätsmedizin Berlin, Berlin

2 Methodik

Diese Leitlinie basiert auf der Aktualisierung der 2001 erstellten DDG Leitlinie „Keloide und hypertrophe Narben“ (S1-Leitlinie) [1].

Die Leitlinie wurde entsprechend den methodischen Vorgaben zur Entwicklung und Weiterentwicklung von Leitlinien für Diagnostik und Therapie der Arbeitsgemeinschaft der Wissenschaftlichen Medizinischen Fachgesellschaften e. V. (AWMF) erstellt und entspricht nach dem Dreistufenkonzept der AWMF einer S2k-Leitlinie [2].

Die berücksichtigten und beurteilten Therapieoptionen sind eine durch die Leitliniengruppe getroffene Auswahl aus Ihrer Sicht besonders relevanter Behandlungsmöglichkeiten. Es stehen neben den beurteilten Therapien weitere Optionen zur Verfügung, deren Beurteilung nicht Bestandteil der Leitlinie ist.

Alle Empfehlungen wurden im Rahmen einer Konsensuskonferenz unter Verwendung eines formalen Konsensusverfahrens (nominaler Gruppenprozess) konsentiert. Zunächst erfolgte eine Darlegung der Evidenzlage aus Expertensicht mit anschließender Diskussion. Entsprechend der Tischvorlage wurden die Empfehlungsentwürfe von jedem Gruppenmitglied kommentiert, abweichende Vorschläge notiert. Es folgten die Schritte Reihendiskussion, Vorherabstimmung, Debattieren/ Diskutieren sowie die endgültige Abstimmung. Es konnte bei allen Abstimmungen ein starker Konsens (> 90%) erreicht werden. Die Konsensuskonferenz fand am 07.11.2011 in Berlin statt. Für jene Interventionen, für die aus zeitlichen Gründen kein Konsens im Rahmen der Konsensuskonferenz erzielt werden konnte, wurde eine Online-Konsensuskonferenz mit gleicher Methodik wie bei der Präsenz-Konferenz durchgeführt. Die Abstimmungsergebnisse können auf Wunsch bei der Leitliniengruppe eingesehen werden. Die Moderation der Konsensuskonferenz erfolgte durch Herrn Dr. med. Alexander Nast, der über einen entsprechenden Qualifikationsnachweis als AWMF-Leitlinienberater verfügt. Stimmberechtigt in der Konsensuskonferenz waren alle von den Fachgesellschaften nominierten Fachvertreter.

Zur Standardisierung der Empfehlungen der Leitlinie wurden einheitliche Formulierungen verwendet. Es gelten hierbei folgende Abstufungen:

Starke Empfehlung	Wird empfohlen
Schwache Empfehlung	Kann empfohlen werden
Offene Empfehlung	Kann erwogen werden
Empfehlung gegen eine Intervention	Wird nicht empfohlen
Absolute Empfehlungen gegen eine Intervention	Darf nicht angewendet werden

Alle Konsensuspassagen sind mittels einer grauen Box im Text graphisch hervorgehoben.

3 Biologische Aspekte der Wundheilung und Narbenbildung

Sabine Eming

Die physiologische Wundheilung der Haut ist ein zellbiologisch komplexer und kaskadenartig ablaufender Vorgang, mit dem Ziel der Wiederherstellung der Integrität des verletzten Gewebes [3]. Initial kommt es zu einer ausgeprägten entzündlichen Reaktion, zur Eliminierung von defektem Gewebe und von Keimen. Es folgen die Bildung neuer Gefäße, die Aktivierung von Keratinozyten und Fibroblasten am Wundrand sowie die Synthese extrazellulärer Matrixbestandteile. Nach dem Wundschluss durch die Epithelialisierung erfolgt der Umbau des dermalen Granulationsgewebes in eine Narbe und die Anpassung des Ersatzgewebes an die biomechanischen Erfordernisse. In diesem Prozess nimmt die Differenzierung der Fibroblasten in Myofibroblasten, die insbesondere durch den *Transforming growth factor-β1* (TGF-β1) stimuliert wird, eine zentrale Rolle ein. Myofibroblasten sind durch kontraktile Aktin-Filamente und eine hohe Produktion von Kollagen charakterisiert und übernehmen eine wichtige Funktion in der Kontraktion und Reorganisation des Granulationsgewebes. Man geht heute davon aus, dass die Abnahme der Myofibroblasten im Wundgewebe nach Wundschluss von großer Bedeutung für eine begrenzte Narbenbildung ist [4].

Die Dynamik der Wundheilung wird durch das kontrollierte Zusammenspiel zahlreicher löslicher Faktoren, Bestandteile der extrazellulären Matrix und unterschiedlicher Zellen koordiniert. Das Narbengewebe unterscheidet sich von der unversehrten Haut durch den Verlust der Hautanhangsgebilde, Verstreichen der Reteleisten, einer veränderten Architektur und Zusammensetzung der extrazellulären Matrixbestandteile und letztlich eingeschränkter mechanischer Eigenschaften. Eine Regeneration des verletzten Gewebes (*restitutio ad integrum*) ist nur bei fetaler Haut möglich [5]. Obwohl in den letzten Dekaden große Fortschritte im Verständnis der molekularen Mechanismen des Heilungsprozesses erreicht werden konnten, bleibt weiterhin unklar, warum beim Menschen postnatal keine Regeneration stattfindet, sondern es in unterschiedlicher Ausprägung stets zur Narbenbildung kommt.

3.1 Definition von Keloid und hypertropher Narbe

Sabine Eming

Keloide und hypertrophe Narben sind gutartige, umschriebene Bindegewebsvermehrungen der Haut und das Ergebnis eines gestörten Zusammenspiels zwischen den am Heilungsprozess beteiligten Zytokinen, Zellen und der sie umgebenden Extrazellulärmatrix. Keloide und hypertrophe Narben sind klinisch und histologisch voneinander abgrenzbar und ihre Merkmale sind in Tabelle 1 gegenübergestellt. Gleichwohl der Einfluss zahlreicher endogener und exogener Faktoren auf die Ausprägung des Narbengewebes gut beschrieben ist, sind die molekularen Grundlagen der pathologischen Narbenbildung bisher wenig verstanden. Eine pathologische Narbenbildung ist Ausdruck einer gestörten Wundheilung mit verlängerter und gestörter Entzündungsphase und in der Folge gesteigerter Bildung und reduziertem Abbau der extrazellulären Matrix. Experimente mit Zellen, welche aus Keloidgewebe isoliert wurden, zeigten zahlreiche Veränderungen in ihrer Funktion, wie z. B. in der Proliferation, Apoptose und/ oder Expression von Wachstumsfaktoren und Matrixmolekülen [6]. Diese Beobachtungen bilden teilweise die Grundlage für die Entwicklung neuer Therapieansätze. Man geht davon aus, dass die gestörte Abnahme der Myofibroblasten und ihre verlängerte

Aktivierung im Granulationsgewebe zu einer Verschiebung des Gleichgewichtes zugunsten der Bindegewebssynthese führt. Die Einwirkung mechanischer Kräfte auf die Wundfibroblasten/ Myofibroblasten ist von besonderer Bedeutung und trägt möglicherweise über eine autokrine Stimulation der Zellen zu einer vermehrten Bindegewebssynthese bei [4, 7, 8]. Dies erklärt zum Teil die gute Wirksamkeit von Operationen, die eine Entlastung der Gewebespannung im Narbenbereich bewirken. Möglicherweise spielt zusätzlich ein verändertes Konzentrationsverhältnis unterschiedlicher TGF- β Isoformen in der Aktivierung der Fibroblasten/ Myofibroblasten eine zentrale Rolle [9]. Weiterhin werden aufgrund einer familiären Häufung für die Entstehung von Keloiden seit einigen Jahren mehrere genetische Faktoren diskutiert (z. B. Apoptose regulierende Gene, „mitogen-activated proteine kinase“, TGF- β Signalkaskade, Interleukin-6, Plasminogenaktivatorinhibitor-1) [10].

Für die Therapie ist besonders relevant, dass hypertrophe Narben ohne genetische Prädisposition auftreten und sich im Verlauf spontan oder durch Therapie zurückbilden können. Für die Betrachtung von Keloiden ist die genetische Prädisposition vor allem vor dem Hintergrund wichtig, dass z. B. bei chirurgischen Maßnahmen oder bei Verletzungen der Haut immer Rezidive zu erwarten sind [11].

Tabelle 1: Hypertrophe Narbe und Keloid: klinische und histologische Merkmale

Merkmal	Hypertrophe Narbe	Keloid
Inzidenz	häufig	selten, steigt mit zunehmender Hautpigmentierung
Ausdehnung	auf ursprüngliche Verletzung beschränkt	wächst über ursprüngliche Läsion hinaus
Auftreten	< 6 Monate nach Verletzung	> 6 Monate nach Verletzung
Rückbildung	häufig	nein
vorausgegangene Verletzung	ja	ja, wobei oftmals vom Patienten unbemerkte „Minimaltraumata“ (z. B. Folliculitis, Kratzexkoration oder Insektenstich)
Lokalisation	gesamtes Integument	gesamtes Integument, häufig Ohrläppchen, Sternum, Nacken
genetische Prädisposition	nicht bekannt	ja
Histologie	<ul style="list-style-type: none"> - α-Aktin positive Myofibroblasten - Kollagenfasern in wellenförmigen Muster, parallel zur Epidermis angeordnet 	<ul style="list-style-type: none"> - verminderte Apoptose - vermehrte Gefäßbildung - dicke Kollagenfasern teils parallel zur Epidermis, teils knotig angeordnet - Zellarm im Zentrum

4 Allgemeine Empfehlungen zur Behandlung von Keloiden und hypertrophen Narben

Alexander Nast

4.1 Notwendigkeit der Behandlung

Grundsätzlich stellen hypertrophe Narben und Keloide gutartige Hautveränderungen dar. Die Behandlungsbedürftigkeit ergibt sich aus den auftretenden Symptomen (z. B. Juckreiz/ Schmerz), aus funktionellen Beeinträchtigungen (z. B. Kontraktion/ mechanische Irritation durch Erhabenheit) sowie aus ästhetischen/ kosmetischen Gründen, die zum Teil zu einer hohen Einschränkung der Lebensqualität mit Stigmatisierung führen können [12]. Bock et al. entwickelten ein Instrument zur Erfassung der Lebensqualität spezifisch für Patienten mit hypertrophen Narben und Keloiden. In der Validierungsstudie zeigte ebenfalls eine schwere Beeinträchtigung der Lebensqualität [13].

4.2 Therapieziele/ Qualitätsindikatoren

Die Therapieziele sind individuell festzulegen und sollten sich vor allem an den Beschwerden des Patienten orientieren. Je nach gewählter Behandlungsoption sollte nach 3-6 Behandlungen bzw. nach 3-6 Monaten Therapie eine deutliche Besserung (z. B. Volumenreduktion 30-50%, Symptomreduktion > 50% und/ oder eine ausreichende Zufriedenheit auf Seiten des Patienten) erzielt werden.

Beim Ausbleiben eines zufriedenstellenden Behandlungserfolges nach 3-6 Behandlungen/ 3-6 Monaten wird eine Modifikation der Behandlungsstrategie (Kombination/ Umstellung/ Dosiserhöhung) empfohlen.

Mit keiner der derzeit zur Verfügung stehenden Methoden der Narbentherapie gelingt es in allen Fällen eine Narbenreduktion bzw. eine Verbesserung der funktionellen und/ oder kosmetischen Situation zu erzielen. Die Behandlungsmethode der ersten Wahl kann bei Narben nicht standardisiert werden, weil zu viele Variablen bei der Entwicklung und Rückbildung von Narben (z. B. Lokalisation, Alter und Art der Narbe, genetische Disposition usw.) das Geschehen beeinflussen. Oft ist eine Kombination verschiedener Behandlungsmethoden erforderlich.

4.3 Klassifikation und Bewertung des Therapieerfolges

Für den routinemäßigen Einsatz im klinischen Alltag sind v. a. die Dokumentation der Ausdehnung, Erhabenheit sowie eine Fotodokumentation praktikabel. Zudem sind die Zufriedenheit des Patienten und die Reduktion der Symptome relevant.

Für klinische Studien werden zur Zeit v. a. die Vancouver Scar Scale (VSS), Patient Scar Assessment Scale (POSAS), Visuelle Analog Skala (VAS), die zweidimensionale Keloidabformung sowie die mittel- und hochauflösende B-Bild-Sonographie angewendet. Allerdings sind die subjektiven Bewertungs-Skalen nur begrenzt zur Untersuchung von großen Narben sowie zur Beurteilung ihrer funktionellen Auswirkungen geeignet [14-16].

4.4 Therapiealgorithmen

Die Therapiealgorithmen zur Behandlung von hypertrophen Narben und Keloiden sind in Abbildung 1, Abbildung 2 und Abbildung 3 dargestellt.

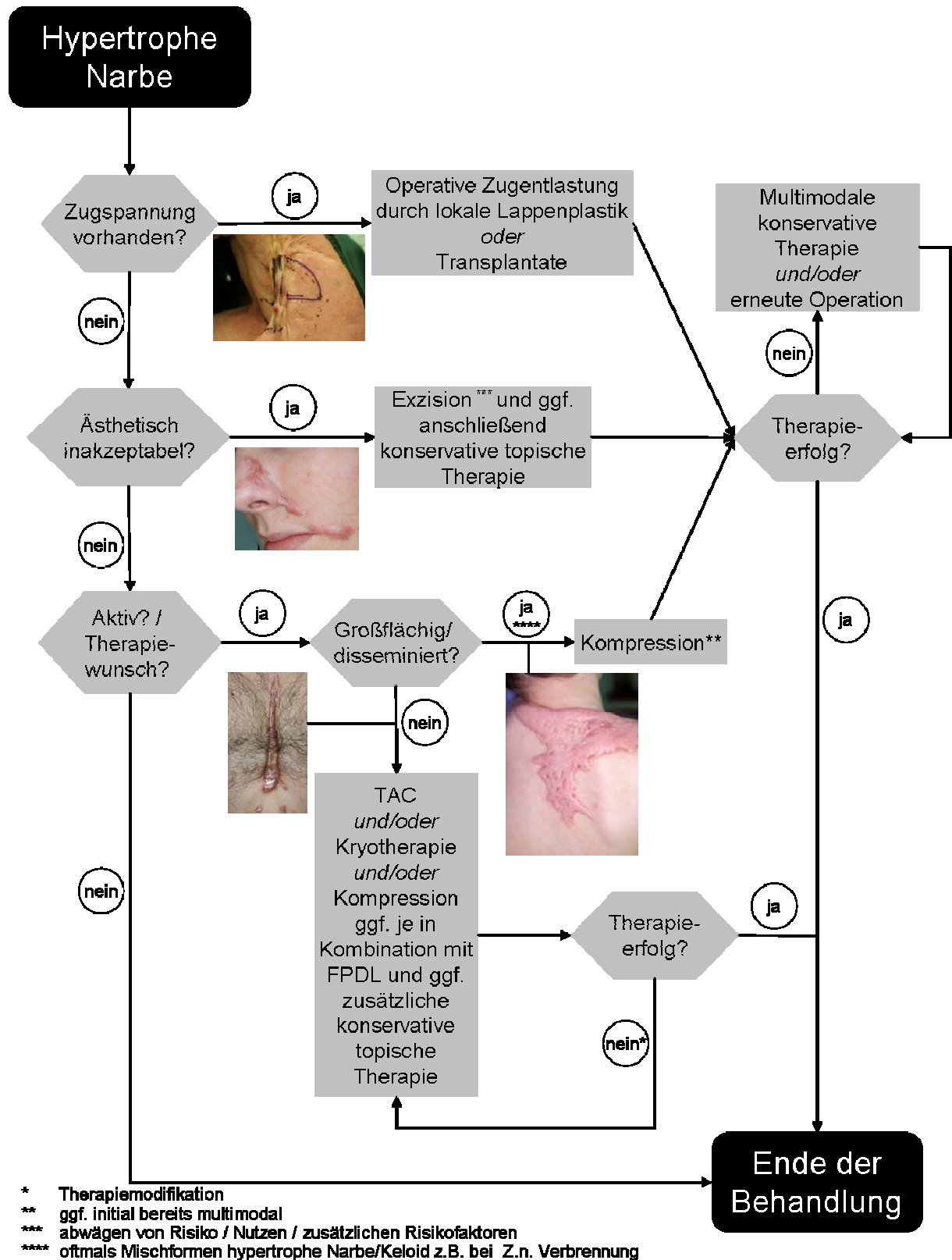


Abbildung 1: Therapiealgorithmus hypertrophe Narbe

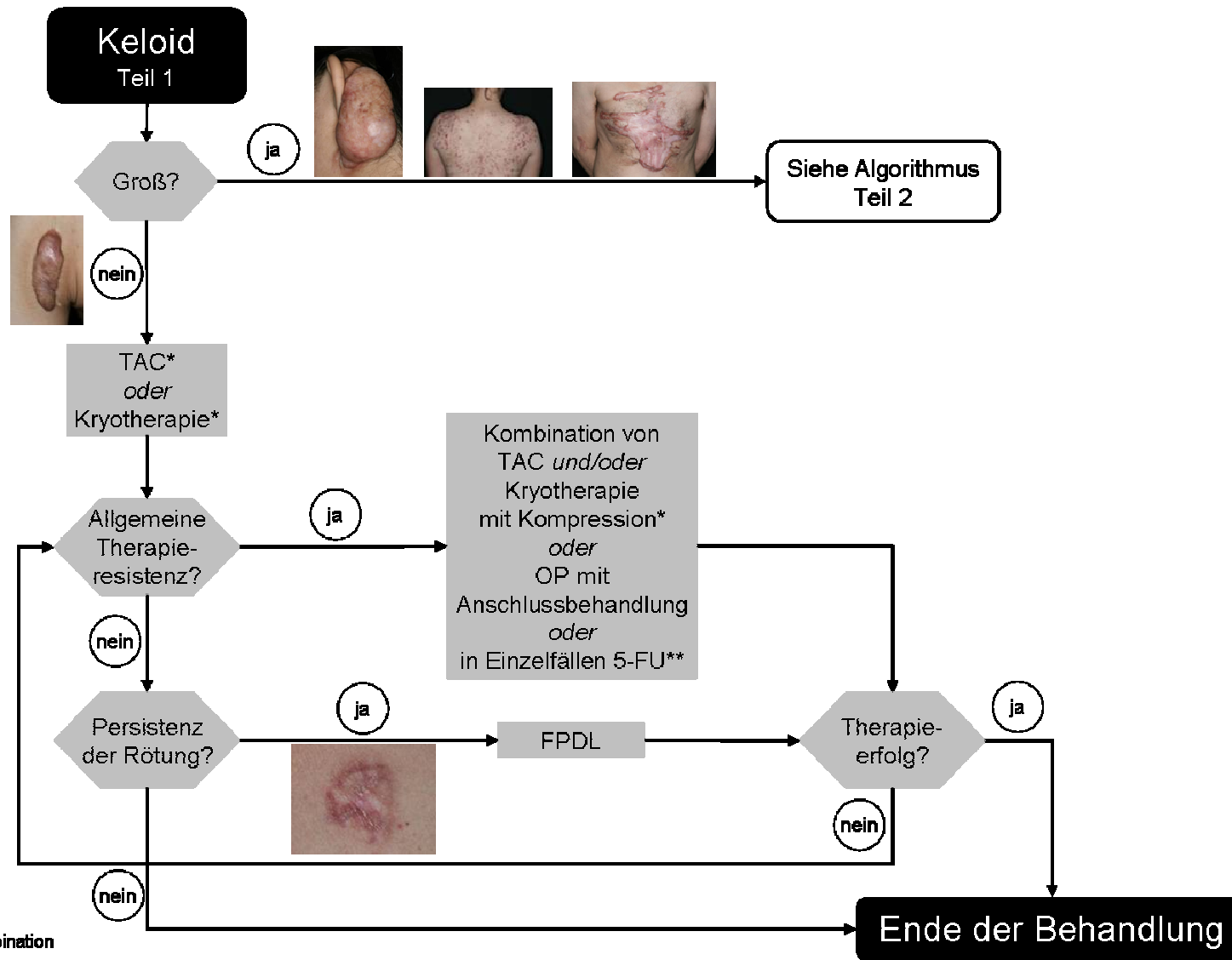
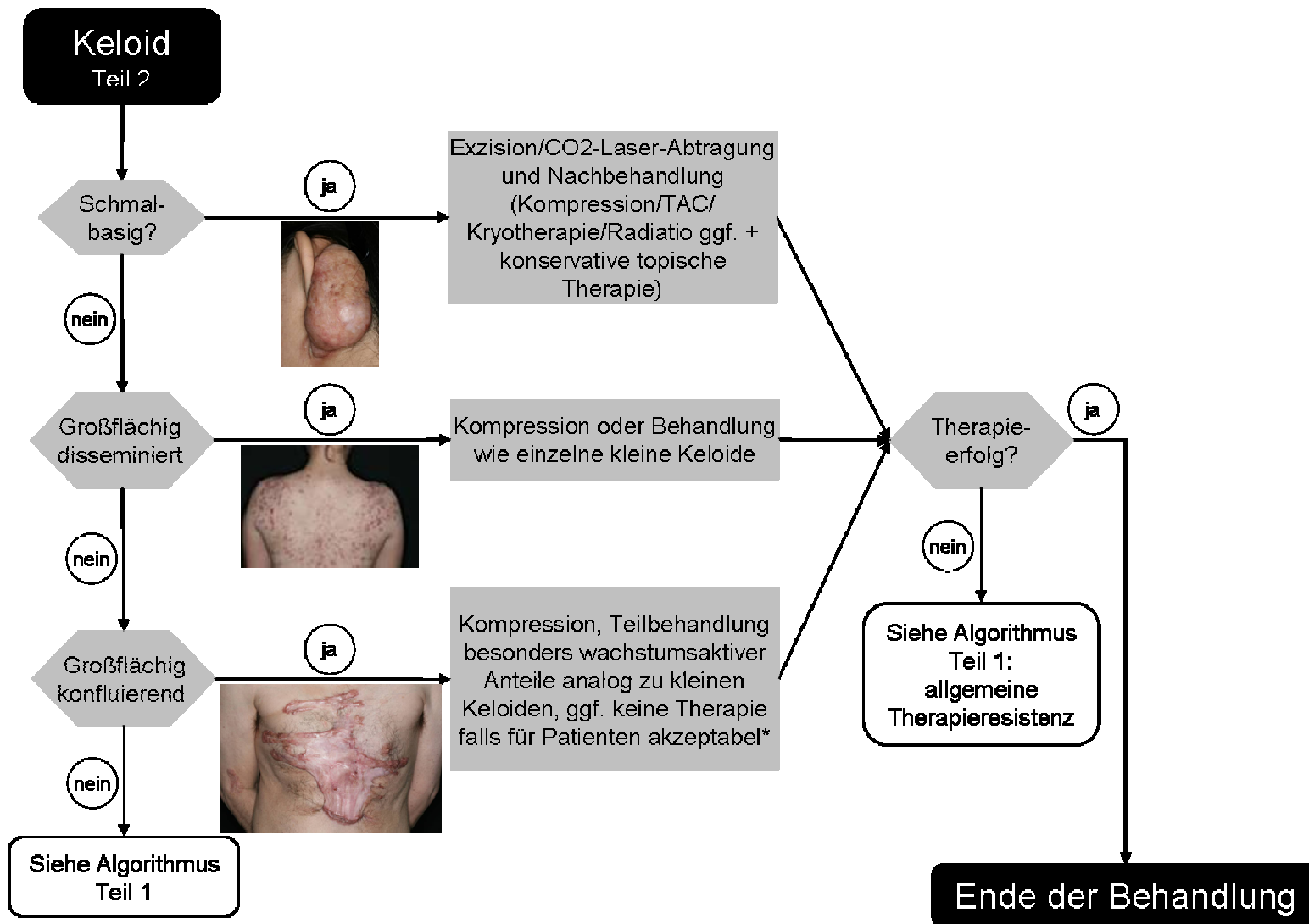


Abbildung 2: Therapiealgorithmus Keloid (Teil 1)



* ggf. zusätzliche antiseptische oder antibiotische Therapie bei fuchsbauartigem / oftmals superinfiziertem Befund

Abbildung 3: Therapiealgorithmus Keloid (Teil 2)

4.5 Fallbeispiele

1. Hypertrophe Narbe

Hintergrundinformation:

34-jährige Patientin, vor ca. drei Jahren Verkehrsunfall und im Verlauf Ausbildung der hypertrophen Narben, Juckreiz und moderate Schmerzen. Narbe ca. 2-3 mm erhaben. Patientin mit hohem Behandlungswunsch (Abbildung 4).

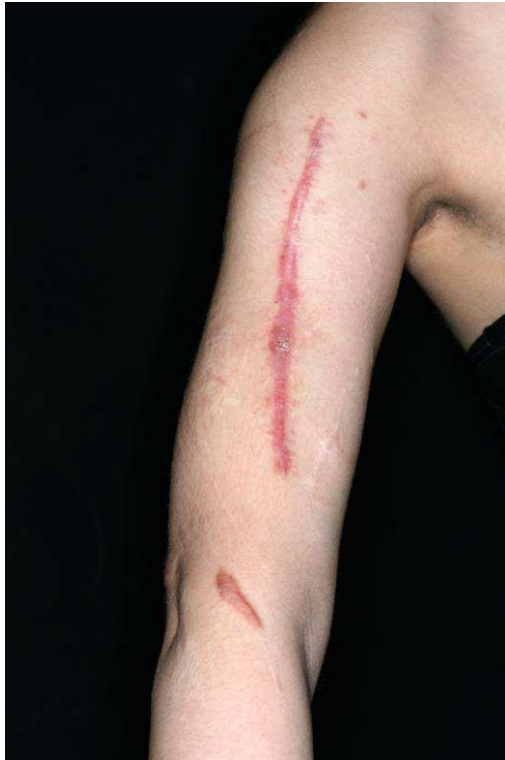

Abbildung 4: Hypertrophe Narbe

Therapie:

Injektion von Triamcinolonacetonid (TAC) oder Kryotherapie, bei persistierenden Rötungen Anwendung von Blitzlampen-gepumpten gepulsten Farbstofflaser (FPDL) alle 4-6 Wochen

oder

Kompression und topische konservative Therapie, bei persistierenden Rötungen Anwendung von FPDL alle 4-6 Wochen

oder

bei anamnestisch verzögerter Epithelialisierung (bei Unfall und tiefer Exkoration) in Einzelfällen: Exzision und ggf. anschließend konservative topische Therapie

2. Ästhetisch inakzeptable hypertrophe Narbe

Hintergrundinformation:

Strangförmige hypertrophe Narbe im Gesicht nach prolongierter Wundheilung einer traumatisch entstandenen tiefen Schürfwunde. Der Patient hat keine Anamnese für Neigung zu hypertrophen Narben oder Keloiden (Abbildung 5).

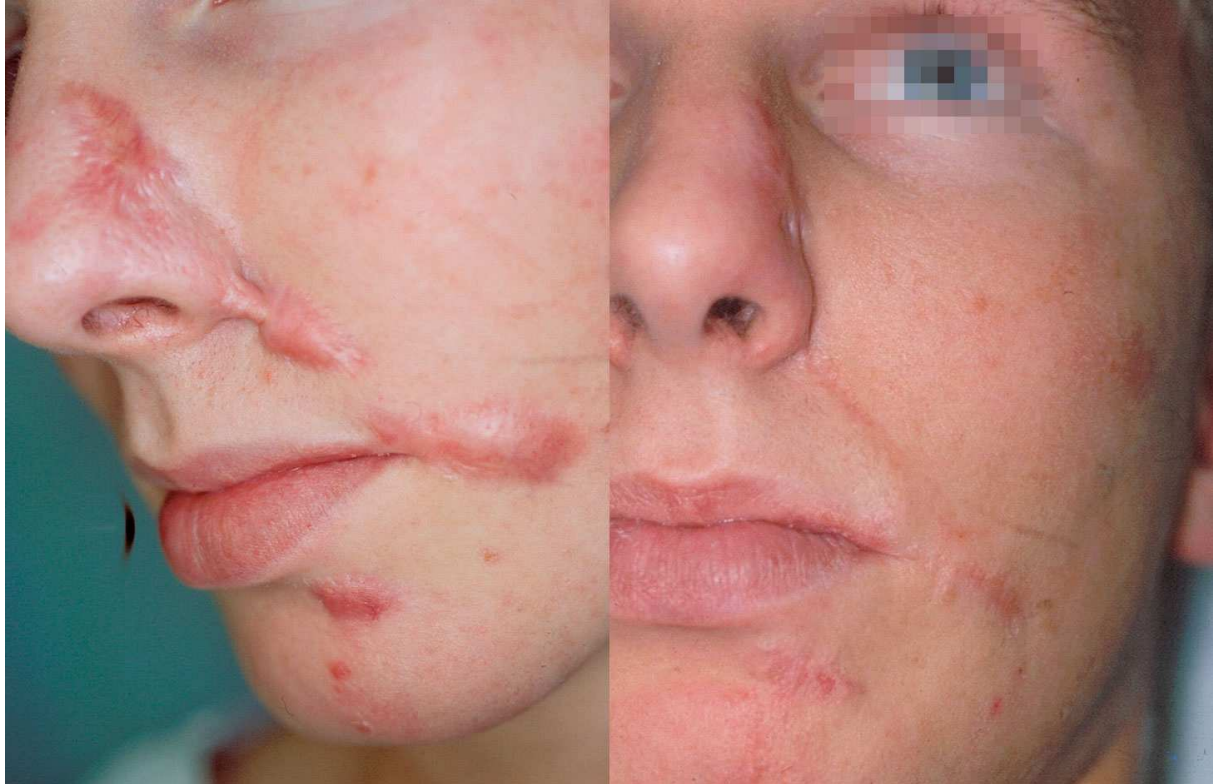

Abbildung 5: Ästhetisch inakzeptable hypertrophe Narbe vor und nach operativer Therapie

Therapie:

Komplette (extramarginale) Exzision mit plastischer Rekonstruktion und intrakutaner Naht. Ggf. Nachbehandlung mit konservativer topischer Therapie.

3. Kleines Keloid

Hintergrundinformation:

Spontankeloid bei einer 40-jährigen Patientin, Bestand seit ca. einem Jahr, Juckreiz und Behandlungswunsch (Abbildung 6).

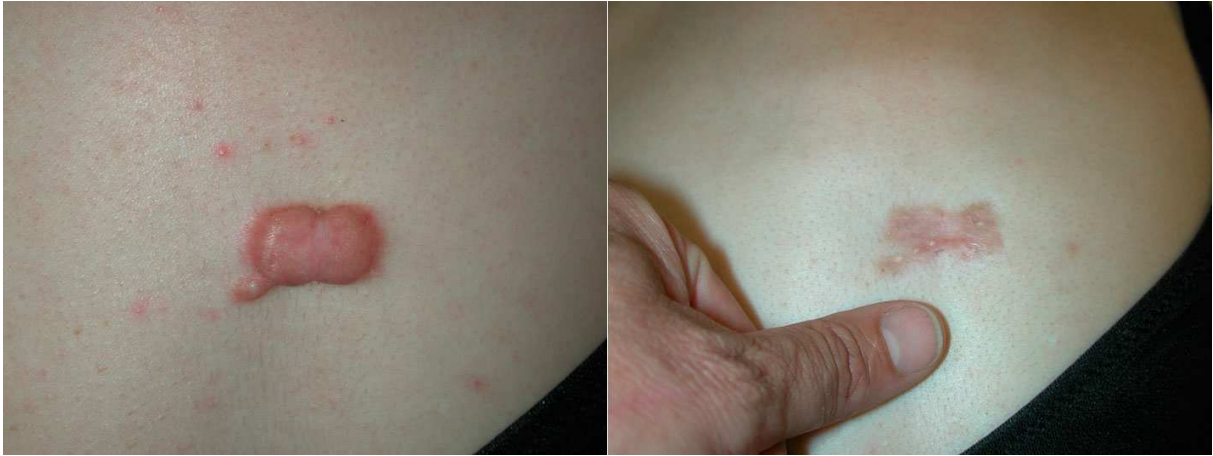


Abbildung 6: Kleines Keloid vor und nach Behandlung

Therapie:

Streng intraläsionale Injektion von TAC und/ oder Kryotherapie bei persistierenden Rötungen Anwendung von FPDL alle 4 -6 Wochen, Start mit ca. 5-6 J/cm².

4. Mittelgroßes Keloid

Hintergrundinformation:

Z. n. Exzision eines benignen Hauttumors vor zwei Jahren, im Verlauf Ausbildung des Keloids. Moderater Juckreiz (Abbildung 7).

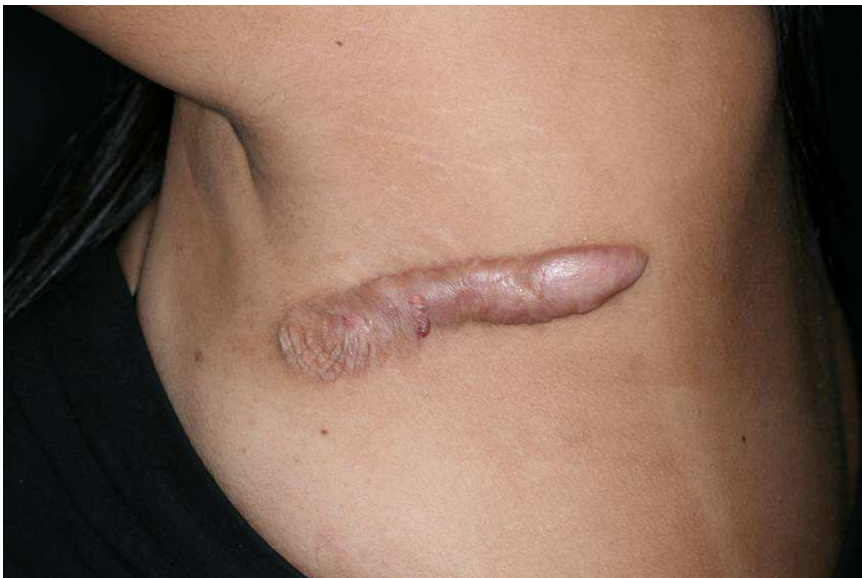

Abbildung 7: Mittelgroßes Keloid

Therapie:

Streng intraläsionale Injektion von TAC in Kombination mit Kryotherapie.

5. Schmalbasiges Keloid

Hintergrundinformation:

33-jährige Patientin, vor ca. 15 Jahren Ohrpiercing, im Verlauf Ausbildung des Keloids, Z. n. OP vor 10 Jahren ohne Nachbehandlung mit Rezidiv (Abbildung 8).

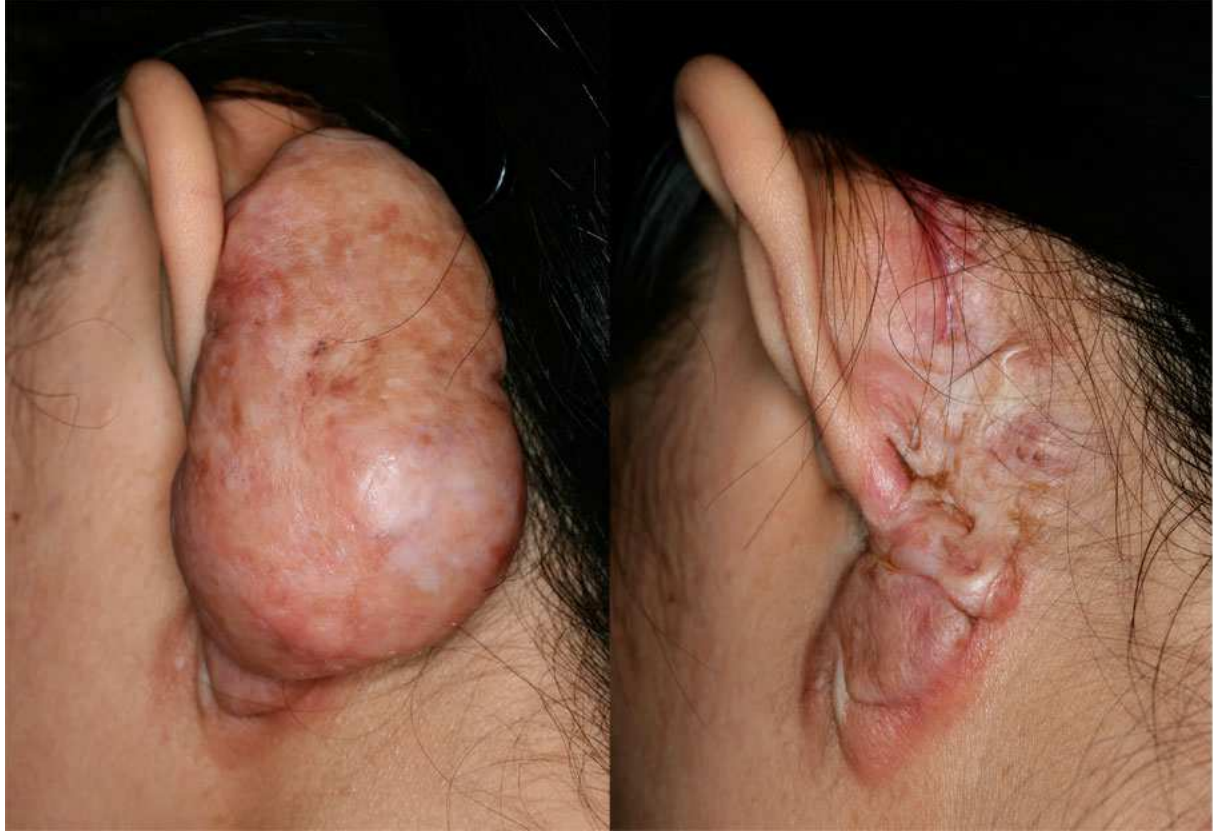

Abbildung 8: Schmalbasiges Keloid

Therapie:

Chirurgische Entfernung/ CO₂-Laser-Abtragung, Nachbehandlung mit TAC und/ oder mit Kryotherapie (Tag 0, dann befundabhängig ca. alle 4 Wochen) und ggf. Druckbehandlung und/ oder Silikon.

6. Funktionell einschränkende hypertrophe Narben / Keloide

Hintergrundinformation:

Flächige hypertrophe Narbe am Fuß mit Übergang in ein Keloid bei Z. n. Combustio IIb, konservativ behandelt. Es handelt sich um einen 10-jährigen Knaben mit starkem Wachstumsschub, wodurch es zu einer Kontraktur der 2. bis 4. Zehe mit sofortigem Handlungsbedarf kommt (Abbildung 9).

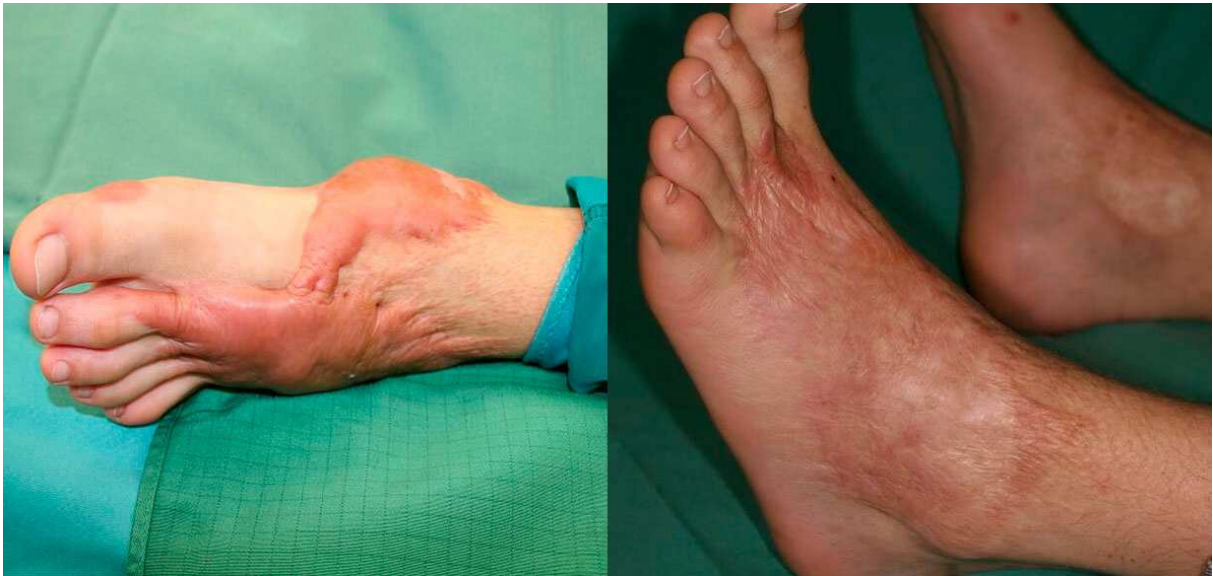

Abbildung 9: Große hypertrophe Narbe vor und nach kombinierter Behandlung

Therapie:

Zeitnahe komplette Exzision der Narbe mit Beseitigung des Narbenzugs an den Zehen. Defektdeckung mit einem Vollhauttransplantat aus der Leistenregion und teilweise mit Spalthaut aus der Narbenhaut. Anschließend Kompression und konservative topische Therapie.

5 Beurteilung der einzelnen Therapieoptionen

5.1 Glukokortikosteroide

Gerd Gauglitz

Wirkmechanismus

Glukokortikosteroide reduzieren das exzessive Narbenwachstum durch Verminderung der Kollagensynthese sowie Reduktion der Glukosaminoglykansynthese und hemmen die Fibroblastenproliferation. Neben der bekannten anti-inflammatorischen Wirkung von Glukokortikosteroiden kommt es zur Hemmung der iNOS-Transkription (iNOS, inducible form of NO-Synthase [17]) mit Herabsetzung der Kollagenproduktion in Fibroblasten und Hemmung der Alpha2-Makroglobulinsynthese, einem Inhibitor der Kollagenase.

Unerwünschte Wirkungen

Die Injektionen sind schmerzhaft. Bei zu tiefer Injektion kann es zu Atrophien der Subkutis, bei zu oberflächlicher Injektion zu Teleangiektasien und Pigmentstörungen kommen. Weißliche Ablagerungen der Kristallsuspension können auftreten.

Ansprechrate/ Rezidivrate

Die Ansprechraten bei Keloiden liegt bei ca. 50-100%. Die Rezidivrate wird auf etwa 9–50% beziffert [18].

Durchführung

Am häufigsten wird TAC, 10-40 mg, maximal 5 mg/cm², pur, mit NaCl 0,9% oder Lidocain 1:2 bis 1:4 verdünnt injiziert. Die Injektion wird mit einer Luerlock-Spritze streng intraläsional durchgeführt. Ein Blanching-Effekt (Abblassen) des injizierten Gewebes zeigt den Endpunkt der Infiltration an. In etwa drei- bis vierwöchigen Abständen erfolgen bei Bedarf weitere Injektionen. Eine Studie zeigte, dass ein Beginn mit niedriger TAC Konzentration (10 mg/ml) mit einer Steigerung im Verlauf (20 bzw. 40 mg/ml) das Risiko möglicher unerwünschter Wirkungen sowie die Rezidivrate verringern kann [19]. Die Durchführung einer oberflächlichen Vereisung unmittelbar vor der intraläsionalen Glukokortikosteroidinjektion erleichtert durch die Entstehung eines Ödems die anschließende Glukokortikosteroidinjektion [20]. Bei frisch operierten Narben kann die TAC-Behandlung offensichtlich bereits am Tag der Operation ohne Nachteil erfolgen [21].

Sonstiges

Aus dem Wirkungsmechanismus ergibt sich, dass am besten aktive, d. h. noch hellrote und eventuell auch subjektiv juckende oder schmerzhaft Narben erfolgreich behandelt werden können.

Empfehlung Glukokortikosteroide

Eine Therapie hypertropher Narben und Keloiden mit streng intraläsionaler Injektion von Glukokortikosteroiden wird empfohlen.

Bei hypertrophen Narben sowie Keloiden wird eine Kombination mit Kryotherapie empfohlen.

Eine rein topische Anwendung in Form von Cremes oder Salben wird nicht empfohlen.

Eine Anwendung von Glukokortikosteroidinjektionen nach operativer Therapie von Keloiden wird empfohlen

Eine Anwendung von Glukokortikosteroidinjektionen postoperativ zur Prophylaxe einer de novo Entstehung von hypertrophen Narben (HTN) oder Keloiden bei Risikopatienten/ Prädisposition kann erwogen werden.

5.2 Kryotherapie

Gerd Gauglitz

Wirkmechanismus

Die Wirkung beruht vor allem auf einer Änderung der Mikrozirkulation mit kältebedingter Alteration, Thrombosierung und konsekutivem ischämischen Zelltod.

Unerwünschte Wirkungen

Protrahierte Abheilungszeit von etwa vier Wochen und eine häufige (reversible) Depigmentierung durch Zerstörung der kältesensiblen Melanozyten.

Ansprechrates/ Rezidivrate

Zouboulis et al. berichteten über „excellent response“ oder „good response“ in 62,5% der Patienten mit Keloiden und hypertrophen Narben, wobei die hypertrophen Narben schneller Ansprachen als die Keloide (bei 53% der HTN-Patienten < 3 Behandlungen erforderlich, bei 16% der Keloid-Patienten < 3 Behandlungen erforderlich [22]. Ernst et al. [23] berichteten über Ansprechrates von 82% bei HTN und von 64% bei Keloiden.

Durchführung

Grundsätzlich können verschiedene Ansätze unterschieden werden:

1. kurze Kryotherapie v. a. bei Kombination mit TAC zur Erleichterung der Injektion des TACs.
2. intensive Kryotherapie mit vollständiger Durchfrierung des Gewebes

Es können Spray- und Kontaktverfahren sowie die intraläsionale Kryotherapie durchgeführt werden.

Eine Wiederholung der Prozedur in 4- bis 6-wöchigen Abständen bis zur endgültigen „Planierung“ ist in der Regel erforderlich.

Sonstiges

Der Patient sollte auf die zu erwartende Ausbildung einer Blase mit konsekutiv nässender Wunde vorbereitet und ggf. antiseptisch behandelt werden. Die nächste Behandlung sollte erst nach Abheilung des durch die vorherige Behandlung entstandenen Defektes erfolgen.

Empfehlung Kryotherapie

Eine Therapie von hypertrophen Narben (klein) sowie Keloiden mit Kryotherapie wird empfohlen.

Eine Therapie von Keloiden mit Kryotherapie in Kombination mit Triamcinolon wird empfohlen.

Eine Anwendung der Kryotherapie nach operativer Therapie von Keloiden kann in Einzelfällen empfohlen werden.

Eine Anwendung von Kryotherapie postoperativ zur Prophylaxe einer de novo Entstehung von HTN oder Keloiden bei Risikopatienten/ Prädisposition wird nicht empfohlen.

5.3 Druckbehandlung

Joachim Fluhr

Wirkmechanismus

Topischer Druck bewirkt eine Verminderung der kapillaren Perfusion, eine Beschleunigung der Kollagenreifung und dadurch eine Abflachung der Narbe.

Unerwünschte Wirkungen

Unangenehme Empfindungen durch Hitze, Schwitzen und Schwellung der Extremitäten, Ekzeme, Druckerosionen und -ulzerationen.

Ansprechrate/ Rezidivrate

Für Kompressionskleidung konnte in einer Metaanalyse kein eindeutiger positiver Effekt belegt werden [24]. Bei Verwendung spezifischer Druckinstrumente (z. B. Magnetknöpfe, Stents, Austernschalenplastiken) wurde insbesondere im Ohrbereich über gute Ansprechraten berichtet [25, 26]. Die Anwendung von 20-25mmHg war einer Behandlung mit 10-15mmHg bei der Behandlung hypertropher Narben signifikant überlegen [27]. Bezüglich der Rezidivrate kann keine eindeutige Aussage erfolgen, da sich die Nachbeobachtungszeiträume in den meisten Studien nur über wenige Monate erstrecken.

Durchführung

Die Druckbehandlung erfolgt meist mit elastischem Gewebe und soll möglichst frühzeitig (d. h. mit Abschluss der Reepithelialisierung), bei bekannter Neigung zur Ausbildung pathologischer Narben auch präventiv, erfolgen. Der erforderliche Druck beträgt 20 bis 30 mmHg (entsprechend Kompressionsklasse II) und sollte ganztägig, d. h. 24 Stunden aufrecht erhalten werden. Die Druckbehandlung erfolgt meist mit Kompressionsanzügen oder -bandagen, manchmal mit transparenten Kunststoffmasken oder Druckknöpfen in besonderen Lokalisationen. Bei Kompressionsbandagen aus dem zu bevorzugenden Langzuggewebe wirken sich geringere Umfangsdifferenzen (z. B. Ödeme) weniger aus als bei Kurzzuggewebe, wodurch der noch tolerierbare Maximaldruck wesentlich später erreicht und andererseits der noch wirksame Minimaldruck weniger leicht unterschritten wird. Bei individuell angefertigten Druckbandagen kommt es materialbedingt nach ca. 6 Monaten zu einer Minderung des Anpressdruckes. Es kann ein langsame Reduktion des Drucks über den Behandlungszeitraum von 6 bis 24 Monaten erfolgen. Bei der

postoperativen Prophylaxe sollte der Behandlungszeitraum mindestens 6 bis 24 Monate betragen.

Sonstiges

Die Therapie ist aufwendig für den Patienten und stellt hohe Anforderungen an Patienten und Arzt bzgl. der Adhärenz.

Die Therapie geht zum Teil mit hohen Kosten einher, so dass eine Dokumentation von initialem Befund und Krankheitsverlauf besonders zu erwägen ist.

Empfehlung Druckbehandlung

Eine Behandlung von hypertrophen Narben und Keloiden mittels Druck kann insbesondere bei großflächigen Narben und Keloiden oder bei besonderen Lokalisationen (z. B. im Ohrbereich) empfohlen werden.

Insbesondere bei bekannter Neigung zu hypertrophen Narben und Keloiden postoperativ sowie nach einer chirurgischen Abtragung vorbestehender hypertropher Narben und Keloiden kann eine Druckbehandlung bei geeigneter Lokalisation empfohlen werden.

5.4 Chirurgische Aspekte der Behandlung von Keloiden und hypertrophen Narben

Josef Koller

Wirkmechanismus

Je nach individueller Ausgangssituation und Pathogenese der Narbenbildung kommen drei wichtige Wirkmechanismen in der chirurgischen Wundbehandlung zum Tragen:

1. Die erhöhte Zugspannung stellt einen zentralen Aspekt für die Ausbildung einer hypertrophen Narbe dar. Die erforderliche Beseitigung des Narbenzugs kann durch Z- oder W-Plastiken, dem Einsetzen von Transplantaten oder Hautnahappenplastiken erfolgen. Alle angeführten Methoden verlängern im Endeffekt die Narbe und unterbrechen den Circulus vitiosus zwischen Narbenzug und konsekutiver weiterer Verdickung der Narbe infolge permanent stimulierter Kollagenproduktion.
2. HTN und Keloide, die auf der Basis einer verzögerten Wundheilung (z. B. tief dermale Combustio oder Wundinfektion) entstanden sind, werden durch die Operation (Exzision mit Wundnaht oder Transplantat) in eine Wunde mit kurzer Abheilzeit umgewandelt.
3. Es wird durch die chirurgische Entfernung von Narbengewebe eine Situation entsprechend einer frischen Wunde noch ohne Fibrosierung geschaffen, in welcher die erneute überschießende Vernarbung durch adjuvante konservative Therapie vermindert werden kann.

Unerwünschte Wirkungen

Bei Wundinfektionen, Nekrosen im Hautlappen und Transplantatabstoßung kann es infolge verzögerter Wundheilung erneut zur Ausbildung einer möglicherweise noch größeren Narbe als präoperativ kommen. Zusätzlich kommt es vor allem bei entsprechender Disposition dann zu einem Rezidiv, wenn durch die operative Narbenbehandlung der wichtigste pathogenetische Faktor, nämlich erhöhte Zugspannung an der Narbe, nicht gänzlich beseitigt werden konnte.

Ansprechrate/ Rezidivrate

Für die Chirurgie der Narben existieren kaum Studien mit ausreichender methodischer Qualität [28]. Dies hängt unter anderem damit zusammen, dass teilweise nicht zwischen hypertrophen Narben und Keloiden unterschieden wurde (was bisweilen auch schwer möglich ist) und Nachbeobachtungszeiten zu kurz waren. Die Rezidivraten nach einfacher chirurgischer Exzision schwanken daher auch zwischen 45 bis 100% [29]. Keloidexzisionen können intra- oder extramarginal erfolgen. In einer rezenten Studie an 75 Patienten mit intra- vs. extramarginaler Exzision zeigte sich eine signifikant geringe Rezidivrate bei komplett exzidierten Keloiden gegenüber solchen, die am Rand oder am Wundgrund nicht in toto entfernt wurden [30]. Eine Modifikation der intramarginalen Exzisionsmethode wurde von Lee [31] und von Kim [32] berichtet: Die Haut über dem Keloid wird als gestielter Lappen gehoben, anschließend wird das darunter liegende Narbengewebe exzidiert. Zum Defektverschluss wird der zuvor gebildete Hautlappen verwendet. Lee berichtet, dass im Beobachtungszeitraum bei keinem der ohne Komplikationen verheilten und nicht adjuvant behandelten Keloide ein Rezidiv beobachtet wurde. Kim et al. [32] fanden bei vier von neun Fällen (alle ohne adjuvante Begleittherapie) ein Rezidiv.

Die meisten Studien bewerten allerdings Kombinationsverfahren mit chirurgischer Exzision und adjuvanter Radiotherapie, Drucktherapie, intraläsionalem Steroid und Silikonauflagen [33].

Die Kombination von Exzision und postoperativer intraläsionaler Glukokortikosteroidinjektion (40 mg Triamcinolon monatlich über mindestens drei Monate) ergab bei 12 Patienten mit Ohrläppchenkeloid kein Rezidiv bei einem follow up zwischen drei und 16 Monaten [34]. Mit einem ähnlichen Regime sahen Rosen et al. [35] ein Keloidrezidiv bei 23% der Patienten.

Die Kombination Exzision und Drucktherapie mit Magnetknöpfen bei mehr als 1.400 Ohrkeloiden ergab eine rezidivfreie Rate von fast 90% bei 18 Monaten follow up [36], ein ähnliches Resultat erzielten Hassel et al. [37] mit einer „oyster splinter“ technique. Auch die Kombination von Exzision und anschließender postoperativer Radiotherapie ergab eine Rezidivfreiheit von 84% nach fünf Jahren mit nur geringen Unterschieden zwischen den einzelnen Lokalisationen (Ohrläppchen, prästernal, etc.) [38]. Allerdings fand van de Kar in einer prospektiven Studie bei zuvor erfolgreich chirurgisch und/ oder konservativ behandelten Patienten nach extramarginaler Exzision und postoperativer Radiatio eine Rezidivrate von 72% [39].

Exzision und Silikongel-Auflagen: Die Studien zu diesem Thema sind widersprüchlich. In einem Cochran Database Review kommen die Autoren zum Schluss, dass nur schwache Evidenz eines Vorteils von Silikongelfolien zur Prävention von hypertrophen Narben und Keloiden nach Exzision besteht [40].

Exzision und Imiquimod bei Stamm-Keloiden: Nach anfänglich positiven Berichten fanden Caçõ et al. [41] und Malhotra [42] keine Effektivität von Imiquimod 5% Creme bei Stammkeloiden nach chirurgischer Exzision.

Durchführung

Für die chirurgische Korrektur unkomplizierter hypertropher Narben gilt wegen der häufigen spontanen Rückbildung grundsätzlich die Empfehlung frühestens ein Jahr nach der Narbenentstehung zu operieren. Ausgenommen davon sind Kontrakturen mit funktioneller Beeinträchtigung (z. B. eingeschränkte Mundöffnung, Kopfhebung, Fingerstreckhemmung, etc.) oder eine entstellende Narbe an kosmetisch wichtiger Lokalisation.

Für Keloide kommt die Wartefrist in der Regel nicht zum Tragen, weil die Operation in der Regel ohnehin erst nach Versagen der konservativen Behandlungsmöglichkeiten angewendet wird. Bei Keloiden wird die chirurgische Therapie mit einer adjuvanten Behandlung kombiniert, bei hypertrophen Narben kann (vor allem bei Rezidiven) adjuvant behandelt werden.

Die chirurgischen Techniken für beide Narbenarten sind grundsätzlich gleich. Z- und W-Plastiken kommen allerdings fast nur bei hypertrophen Narben zur Anwendung.

Mit Exzision und primärem Wundverschluss können u. a. kleinere HTN, die auf Basis einer Wundheilungsstörung mit verzögerter Abheilung entstanden sind sowie kleine Keloide entfernt und primär verschlossen werden [43]. Z- und W-Plastik verlagert die Narbenzugrichtung hypertropher Narben um bis zu 90° und verlängert die Narbe. Die daraus resultierende Zugentlastung kann Rezidivfreiheit bewirken.

Spalt- und Vollhauttransplantate eignen sich vor allem zur Deckung großer flächiger Narben, die auf der Basis einer Wundheilungsstörung (z. B. tief dermale Combustio) entstanden sind. Nahlappenplastiken, Fernlappenplastiken und Tissue-Expander kommen gelegentlich vor allem bei breiten Narbensträngen zur Anwendung.

Es sollte immer darauf hingewiesen werden, dass aufgrund der genetischen Prädisposition bei der chirurgischen Entfernung von Keloiden mit einem Rezidiv gerechnet werden muss.

Empfehlung Chirurgische Therapie

Die operative Therapie von hypertrophen Narben ohne Zugspannung und ohne kosmetische Entstellung mit einer Bestandsdauer von weniger als einem Jahr wird nicht empfohlen.

HTN unter Zugspannung müssen zeitnah primär chirurgisch entlastet werden (Z- oder W-Plastiken, Transplantat oder Lappenplastiken), vor allem wenn bereits Kontrakturen mit funktionellen Einschränkungen aufgetreten sind.

Die Exzision kleinerer, kosmetisch störender hypertropher Narben, die auf der Basis einer gestörten Wundheilung entstanden sind, kann empfohlen werden.

Bei schmalbasigen, größeren Keloiden kann eine primäre operative Therapie empfohlen werden. Bei allen anderen Keloiden wird eine operative Therapie erst nach Versagen der konservativen Therapie empfohlen.

Es kann noch nicht abschließend beurteilt werden, ob die intra- oder extramarginale Exzision zu bevorzugen ist.

Die Kombination einer chirurgischen Keloidtherapie mit einer Anschlussbehandlung (z. B. intraläsionales Kortikosteroid, Druckbehandlung, Radiatio, Kryotherapie) wird

grundsätzlich empfohlen.

Es kann noch nicht abschließend beurteilt werden, mit welcher Anschlussbehandlung die besten Ergebnisse erzielt werden können.

5.5 Laserbehandlung ablativ

Silvia Hohenleutner

Lasergeräte

Dauerstrich-CO₂-Laser (Cw-CO₂-Laser), gepulster Erbium Yttrium-Aluminium-Granat-Laser (Er:YAG-Laser)

Wirkmechanismus

Aufgrund der hohen Absorption der Laserstrahlung in Wasser kommt es zur Vaporisation (CO₂-Laser) oder explosionsartigen Ablation (Er:YAG-Laser) von Gewebe. Ziel der ablativen Laserbehandlung bei Keloiden oder hypertrophen Narben ist eine Planierung des exophytischen Narbengewebes.

Unerwünschte Wirkungen

Obligat treten bei der ablativen Lasertherapie Erosionen, Nässen, Krustenbildung und länger andauernde Erytheme auf. De- und Hyperpigmentierungen sind nach CO₂ Laserbehandlung stärker und länger anhaltend als beim nahezu athermisch abtragenden Er:YAG-Laser. Mögliche Komplikationen sind darüber hinaus virale oder bakterielle Superinfektionen.

Ansprechrate

Unter Hinweis auf Apfelberg et al. [44] berichten Übersichtsarbeiten über Rezidive nach CO₂-Laserbehandlung hypertropher Narben in bis zu 92%. In der zitierten Studie wurden jedoch ausschließlich Keloide behandelt. Eine Unterscheidung zwischen proliferierenden Keloiden und zu spontaner Rückbildung neigenden hypertrophen Narben ist bei der Indikationsstellung von größter Bedeutung.

Nicht mehr aktive, sog. „ausgebrannte“ HTN (z. B. Verbrennungsnarben mit Brücken- und Zügelbildung, nach „Wait-and-see-Strategie“ unvollständig zurückgebildete hypertrophe OP- oder Verletzungsnarben, Stufenbildung nach ungenauer Adaptation operativer Wundränder oder nach Bissverletzungen) lassen sich durch ablative Laserverfahren häufig effizient, im Vergleich zur Skalpellabtragung unblutig und durch die Möglichkeit der schichtweisen Abtragung unter Sicht sehr exakt planieren. Bei Keloiden ist jedoch auf Grund der oben beschriebenen Rezidivneigung in der Regel eine ablativ Laserbehandlung ebenso wie eine Exzision als Monotherapie kontraindiziert.

Insbesondere bei großen exophytischen Keloiden, bei denen eine alleinige Therapie mit anderen Verfahren nicht erfolversprechend erscheint, kann im Sinne eines Debulking eine CO₂-Laserabtragung des exophytischen Anteils erfolgen. Diese muss zur Rezidivvermeidung in jedem Fall mit anderen Verfahren wie intraläsionaler Glukokortikosteroidinjektion, Kryotherapie, Druckbehandlung oder Radiatio kombiniert werden. Bei breitbasig aufsitzenden Ohrkeloiden können beispielsweise durch Abtragung und nachfolgende Kompressionstherapie mit speziell angefertigten Ohrclips gute Ergebnisse erzielt werden [45].

Durchführung

Die Gewebeabtragung kann bei feinen hypertrophen Narben, Stufen- oder Zügelbildungen athermisch mit wenig Schädigung des umliegenden Gewebes mit dem Er:YAG-Laser erfolgen. Bei größerem Narbenvolumen und derbem Narbengewebe ist der Cw-CO₂-Laser auf Grund der besseren Hämostase und seiner größeren Effizienz bezüglich der Gewebeabtragung überlegen.

Nach CO₂-Laser-Abtragung von Keloiden können Glukokortikosteroidinjektionen oder Kryotherapie sofort postoperativ begonnen und in Abständen von drei bis vier Wochen über einen längeren Zeitraum wiederholt werden.

Es sollte immer darauf hingewiesen werden, dass aufgrund der genetischen Prädisposition auch bei der „laser-chirurgischen“ Entfernung von Keloiden mit einem Rezidiv gerechnet werden muss.

Sonstiges

Zum Einsatz fraktionaler CO₂-Laser bei hypertrophen Narben [46, 47] kann mangels kontrollierter Studien noch keine Aussage getroffen werden. Ebenso erfordern einzelne Berichte zur Therapie mit dem Er:YAG-Laser im thermischen (nicht ablativen) Modus eine Evaluation im Rahmen kontrollierter, randomisierter Studien [48].

Empfehlung Laserbehandlung ablativ

Eine Behandlung mittels CO₂- und Er:YAG-Laser kann bei nicht mehr aktiven hypertrophen Narben mit Niveauunterschieden, Brücken- oder Zügelbildung empfohlen werden.

Eine CO₂-Laser-Abtragung von Keloiden als Monotherapie wird nicht empfohlen.

In bestimmten Fällen (schmalbasige große Keloide/ Debulking) kann eine CO₂-Laser-Abtragung in Kombination mit anderen Maßnahmen wie Glukokortikosteroidinjektionen, Kryotherapie, Druckbehandlung oder Radiatio empfohlen werden.

5.6 Laserbehandlung nicht ablativ

Silvia Hohenleutner

Lasergeräte

FPDL (585 bzw. 595 nm)

Wirkmechanismus

Als Hauptwirkmechanismus wird die selektive Zerstörung der Mikrovaskularisation im Narbengewebe postuliert. Aufgrund der wellenlängenabhängigen selektiven Photothermolyse mit dem Zielchromophor Oxyhämoglobin entsteht eine Koagulationsnekrose der Gefäße, die über Hypoperfusion und Hypoxie zur Regression von pathologischen Narben führen soll. Darüber hinaus wurde über eine Reduktion der TGFβ1-Expression und Fibroblastenproliferation, Hochregulation von MMP-13 (Kollagenase 3), Induktion der Fibroblastenapoptose und Hochregulation der ERK (extracellular signal-regulated kinase) und p38 MAP Kinase Aktivität nach FPD-L-Anwendung berichtet [49, 50].

Unerwünschte Wirkungen

Obligat ist eine über sieben bis 14 Tage anhaltende Purpura. Je nach verwendeter Energiedichte und Pigmentierung der Haut können Bläschen und Krusten auftreten. Länger anhaltende Hyperpigmentierungen treten insbesondere bei dunklem Hauttyp auf und sind bei Verwendung der Wellenlänge 595 nm seltener als bei 585 nm.

Ansprechrate/ Rezidivrate

Alster und Williams [51] beschrieben bei einer Nachbeobachtungszeit von 6 Monaten und einem relativ kleinen Patientenkollektiv eine signifikante Verbesserung von Sternotomienarben bezüglich Erythem, Narbendicke, Textur und Juckreiz im Vergleich zum unbehandelten Kontrollareal. Diese Ergebnisse konnten in mehreren nachfolgenden Studien nicht reproduziert werden [52], insbesondere unterschieden sich in einigen Fallkontrollstudien die Ergebnisse speziell nach längerer Nachbeobachtungszeit nicht von der unbehandelten Kontrollgruppe [53, 54].

Die Mehrzahl der publizierten Studien zeigt auf Grund fehlender unbehandelter Kontrollen, zu kleiner Fallzahlen, zu kurzer Nachbeobachtungszeit, mangelnder Unterscheidung zwischen hypertrophen Narben und Keloiden oder fehlender Information über Alter und Aktivität der Narben eine ungenügende Evidenzlage [28, 55].

Eine Vergleichbarkeit der Studien ist auf Grund unterschiedlicher Laserparameter, Behandlungsintervalle oder Nachbeobachtungszeiten und unterschiedlicher Zielkriterien (Erhabenheit, Rötung, Pigmentierung, Juckreiz, Konsistenz der Narbe) nicht gegeben [43].

Zusammenfassend erscheint die in einzelnen Publikationen angegebene Verbesserung von 50 bis 80% nach 2 Behandlungen mit dem FPDL [56] weder nach Sichtung der Studienlage noch nach der Erfahrung im klinischen Alltag realistisch. Eine subjektive Verbesserung des Juckreizes aktiver hypertropher Narben sowie ein Rückgang des Erythems kann im Verlauf der Behandlung gelegentlich beobachtet werden. Die Evidenzlage anhand vorliegender Studien kann jedoch auch bezüglich dieser Parameter keinen echten Wirksamkeitsnachweis in Abgrenzung zum Spontanverlauf hypertropher Narben belegen.

Durchführung

Die Behandlung mit dem 585 nm FPDL wird je nach Pigmentierungsgrad der Haut in der Regel mit Energiedichte von ca. 5,5–7,5 J/cm² bei einem Spotdurchmesser von fünf bis sieben mm bzw. mit ca. 4,5–5,5 J/cm² bei Fleckgrößen von 10 mm durchgeführt. Eine mindestens zweimalige Behandlung im Abstand von etwa sechs bis acht Wochen wird empfohlen.

Sonstiges

Haedersdal [57] berichtet in einer randomisierten kontrollierten Untersuchung über eine Verbesserung der Narbentextur bei Verbrennungsnarben bzw. Meshgrafttransplantaten nach Brandverletzungen mit einem nicht ablativen fraktionalem Er:Glass Laser. Ausreichende Erfahrungen liegen bei hypertrophen Narben noch nicht vor.

Empfehlung Laserbehandlung nicht ablativ

Eine Behandlung mittels FPDL kann vor allem zur Erythemreduktion z. B. bei frischen, stärker vaskularisierten, geröteten Narben empfohlen werden.

Zur Linderung bei starkem Juckreiz kann eine Behandlung mittels FPDL erwogen

werden.

5.7 Bestrahlung

Renato G. Panizzon

Wirkmechanismus

Der Einfluss ionisierender Strahlung auf pathologische Narben ist zweierlei: 1) ein antiproliferativer Effekt durch die Hemmung der Zellneubildung durch die Verzögerung der Mitose bzw. den Mitose-bedingten Zelltod. Dazu kommen die Dosis-Effekte, Einfluss der Fraktionierung, der Sauerstoff-Effekt und die biologische Wirkung der verschiedenen Strahlenqualitäten. 2) ein antiinflammatorischer Effekt über die Lymphozyten-Apoptosis, Induktion der Differenzierung von Fibroblasten/Fibrozyten, die Effekte auf die Zellmembran, Endothelzellen bzw. auf Makrophagen/Monozyten sowie die Wirkung auf die Leukozyten-Adhäsion (ICAM) und die Oligonukleotide (NFkB). Die Folge ist ein hypozelluläres, wenig vaskularisiertes und hypoxisches Gewebe mit weniger exzessiver Fibroblasten-Neubildung und schließlich die Hemmung der Keloidbildung. Eine adäquate Strahlendosis führt zu einem Gleichgewicht zwischen Narbenbildung und exzessivem Zellwachstum ohne die Wundheilung zu verzögern.

Unerwünschte Wirkungen

Als akute unerwünschte Wirkung zeigt sich für einige Wochen eine Rötung und Schuppung im Strahlenfeld, die sich im Verlauf zurückbildet. In dieser Phase werden hydrierende Crèmes und Lichtschutz als Lokalmaßnahmen empfohlen. Bei Gesamtdosen zwischen 10 und 20 Gy wird sich bis zu einem Jahr nach Bestrahlung eine lokale Pigmentierung einstellen (deshalb Lichtschutz!), die sich aber zurückbildet. Als chronische Effekte sind Hyper- und Depigmentierungen, Trockenheit der Haut und Teleangiektasien zu erwähnen, die aber bei Gesamtdosen von weniger als 12 Gy selten sind (deshalb empfehlen Dermatologen eine Gesamtdosis nicht über 12 Gy!).

Ansprechrate/ Rezidivrate

Bei der postoperativen Bestrahlung von Keloiden mit Gesamtdosen zwischen acht und 30 Gy konnte eine Rezidivfreiheit nach 12-24 Monaten von 79 bis 92% erreicht werden [58-60]. Bei einer alleinigen Bestrahlung von 15 Keloiden mit 9 - 18 Gy berichten Doornbos et al. [61] über eine Rezidivfreiheit nach 12 Monaten in 73% der Fälle.

Durchführung

Eine postoperative Bestrahlung nach Exzision eines Keloids sollte innerhalb von 24 h erfolgen. Es wird eine Gesamtdosis von in der Regel 12 Gy in sechs bis zehn Fraktionen zu 2 Gy, täglich oder alle zwei Tage appliziert, empfohlen. Die Wahl der Strahlenqualität, d. h. ob konventionelle Radiotherapie (RT), Brachytherapie oder Elektronen-Therapie bzw. Fraktionierung sollte individuell vom behandelnden Strahlentherapeuten entschieden werden.

Sonstiges

Die Behandlung sollte vorzugsweise in dazu spezialisierten Kliniken mit interdisziplinärer Konsultation (Dermatologie, Plastische Chirurgie, Nuklearmedizin) erfolgen.

Empfehlung Bestrahlung

Eine Therapie von hypertrophen Narben mittels Bestrahlung wird nicht empfohlen.

Eine Therapie mittels Bestrahlung von Keloiden als Monotherapie kann in Einzelfällen empfohlen werden.

Eine Bestrahlung nach operativer Therapie von Keloiden kann empfohlen werden.

Eine Bestrahlung postoperativ zur Prophylaxe einer de novo Entstehung von HTN oder Keloiden bei Risikopatienten/ Prädisposition wird nicht empfohlen.

5.8 Silikonplatten und Silikongel

Klaus Fritz

Wirkmechanismus

Der Wirkmechanismus von Silikongelen ist nicht endgültig erklärt. Okklusion und daraus folgende Durchfeuchtung insbesondere des Stratum corneums soll zu einem Signaleffekt an Fibroblasten durch Cytokinfreisetzung aus Keratinozyten führen [62]. Unter Applikation zeigen sich nach 24 Wochen eine Reduktion von Mastzellen und die Abnahme erhöhter Expression von Fas Antigen aus intraläsionalen Fibroblasten [63].

Unerwünschte Wirkungen

Folien und Kissen können als störend empfunden werden, Gele und Cremes werden in der Regel gut toleriert.

Ansprechrate/ Rezidivrate

In einem Cochrane Review wurde ein Nutzen von Silikonanwendung in der Narbenprävention bei Patienten mit Prädisposition zur Keloidbildung nach chirurgischen Interventionen bestätigt. (RR 0.46, 95% CI 0.21 to 0.98). Bei der Behandlung von Narben konnte durch Silikonauflagen die Elastizität signifikant verbessert werden (RR 8.60, 95% CI 2.55 to 29.02). Bei allen Studien war jedoch die Studienqualität sehr niedrig [40].

Durchführung

Silikone sind erhältlich als Gele, Cremes, Kissen, Auflagen und Folien. Sie werden in der Regel 12 bis 24 h/Tag über 12 bis 24 Wochen angewendet.

Sonstiges

Silikon Produkte bieten den Vorteil einer schmerzfreien Behandlung bei in der Regel leichter Anwendbarkeit.

Empfehlung Silikonplatten und Silikongel

Eine Behandlung mittels Silikonpräparaten kann insbesondere als Zusatztherapie bei aktiven hypertrophen Narben erwogen werden.

Eine Anwendung von Silikonpräparaten postoperativ zur Prophylaxe einer de novo Entstehung von HTN oder Keloiden bei Risikopatienten/ Prädisposition sowie nach operativer Therapie von hypertrophen Narben und/ oder Keloiden kann empfohlen

werden.

5.9 Extractum cepae (Zwiebelextrakt)

Gerd Gauglitz

Wirkmechanismus

Extractum cepae wirkt entzündungshemmend, bakterizid und hemmend auf die Fibroblasenproliferation. Als mögliche Mechanismen werden die Induktion von Matrix-Metalloproteinase I (MMP-1) [64] sowie eine Hemmung des TGF- β / Smad-Signalweges [65] diskutiert.

Unerwünschte Wirkungen

Unerwünschte Wirkungen von Zwiebelextrakt enthaltenden Narbengele sind selten. Bei Unverträglichkeit von Inhaltsstoffen der Salben kann es zu einer allergischen Kontaktdermatitis kommen.

Ansprechrate/ Rezidivrate

Die Studienlage zur Wirksamkeit von Extractum cepae zur Prävention und Behandlung von hypertrophen Narben und Keloiden ist uneinheitlich und die Qualität der Studien ist insgesamt gering.

Zur Prophylaxe von HTN und Keloiden zeigte sich in einer prospektiven, randomisierten, kontrollierten, nicht verblindeten Studie an Kindern mit Operationen im Thoraxbereich nach 6-monatiger Anwendung eines Zwiebelextrakt enthaltenden Narbengels eine seltenere Entwicklung von überschießenden Narben als in der Vergleichsgruppe ohne Behandlung [66]. Die Therapie in der Vergleichsgruppe bleibt mit der Angabe „normal wound treatment“ weitestgehend unklar. Dies ist insbesondere von Bedeutung, da in einer weiteren Vergleichsstudie zur Verbesserung der Narbenqualität (Rötung, Juckreiz, Brennen, Schmerzen, Hypertrophie) zwischen Zwiebelextrakt enthaltenden Narbengels und einem Externum mit Vaselinebasis ein spezifischer Effekt der Inhaltsstoffe nicht belegt werden konnte [67].

Es ist jedoch zu berücksichtigen, dass die Patientenanzahl in dieser Studie insgesamt gering war, die Operationen nicht an spezifischen Prädilektionsstellen wie z.B. thorakal erfolgten und somit statistisch signifikante Ergebnisse nur bei sehr hohen Patientenzahlen zu erwarten gewesen wären.

Zur Behandlung von HTN und Keloiden wurde der Nutzen einer Kombination von intraläsionalem Triamcinolon und Zwiebelextraktgel als positiv beschrieben, wobei sowohl die Monotherapie mit Triamcinolon allein als auch die Kombination mit zusätzlich Zwiebelschalenextrakt enthaltendem Externum statistisch signifikante Besserung brachten. Eine Berechnung der statistischen Signifikanz bezogen auf die Unterschiede der Therapiekonzepte untereinander wurden in der Studie jedoch nicht durchgeführt [68].

Durchführung

Externe Anwendung sollte in der Regel mehrmals täglich am besten mit leichter Massage des Narbengewebes erfolgen. Bei verhärteten, älteren Narben kann auch eine Anwendung unter Okklusion erwogen werden. Bei prophylaktischer postoperativer Anwendung kann mit der Behandlung kurz nach Fadenzug begonnen

werden. Bei der Behandlung von offenen Wunden sollte mit der Prophylaxe bis zur vollständigen Epithelialisierung der Wunde gewartet werden. Die Behandlung erstreckt sich meist über mehrere Wochen bis Monate.

Sonstiges

Die Anwendung bietet den Vorteil einer schmerzfreien Behandlung bei in der Regel leichter Anwendbarkeit. In der Regel enthalten die Präparate mit Extractum cepae weitere Inhaltsstoffe.

Empfehlung Extractum cepae (Zwiebelextrakt)

Die Therapie von aktiven hypertrophen Narben mit Extractum cepae (Zwiebelextrakt) enthaltenden Kombinationspräparaten kann als Zusatztherapie erwogen werden.

Die Anwendung von Extractum cepae (Zwiebelextrakt) enthaltenden Kombinationspräparaten kann zur postoperativen Prophylaxe einer de novo Entstehung von HTN oder Keloiden sowie zur Rezidivprophylaxe nach operativer Therapie einer hypertrophen Narben/ eines Keloids erwogen werden.

5.10 5-Fluorouracil

Gerd Gauglitz

Wirkmechanismus

Seit 1989 wird 5-Fluorouracil (5-FU) besonders in den USA zur Behandlung von Keloiden eingesetzt. 5-FU hemmt als Pyrimidinanalogon die Proliferation der Fibroblasten.

Unerwünschte Wirkungen

Injektionsschmerz, Hyperpigmentierungen, Hautirritationen und Ulzerationen. Als Kontraindikationen werden unter anderem Anämie, Leukopenie, Thrombozytopenie, Schwangerschaft, Knochenmarksdepression oder Infektionen genannt. Systemische Nebenwirkungen wurden bisher nicht beobachtet.

Wirksamkeit

Die Ansprechrate bei Keloiden beläuft sich auf ca. 50% [69]. Neuere Studien konnten zeigen, dass auch geringere Konzentrationen von 5-FU in Kombination mit intraläsionalen Glukokortikosteroiden wirksam die Rezidivrate nach chirurgischer Entfernung von Ohrkeloiden verringern [70]. In einer prospektiven, randomisierten Studie mit 10 Patienten mit unbehandelten hypertrophen oder keloidalen Sternotomienarben zeigten alle vier unterschiedliche Behandlungsregime (Farbstofflaser, intraläsionales Triamcinolon, intraläsionales 5-FU und Kombination) eine signifikante Verbesserung des Narbenbildes. Signifikante Wirksamkeitsunterschiede zwischen den einzelnen Therapieansätzen fanden sich nicht, wobei sich in der Triamcinolongruppe länger anhaltende unerwünschte Wirkungen zeigten [71]. Die streng intraläsionale Applikation einer Kombination von 5-FU (50 mg/ml) und Triamcinolon Acetonid (TAC) (40 mg/ml) (1:3) zur Behandlung von Keloiden wurde in einer retrospektiven Arbeit mit entweder 5-FU/ TAC/ Exzision oder TAC/ Exzision in insgesamt 102 Probanden untersucht, wobei sich die Kombination aus 5-FU/ TAC/ Exzision der Kombination aus TAC/ Exzision überlegen zeigte [72]. In einer prospektive Studie mit insgesamt 69 Patienten zeigte sich die Kombination von TAC (40 mg/ml):5-FU (50 mg/ml) (1:9), einmal wöchentlich für zwei

Monate streng intraläsional injiziert und teils zusätzlicher Anwendung eines Farbstofflasers der alleinigen wöchentlichen Injektion von TAC 40 mg/ml überlegen [73]. In einer weiteren doppelt verblindeten prospektiven Studie in 40 Patienten mit Keloiden oder hypertrophen Narben zeigten sich nach zwei und drei Monaten unter der Kombination TAC (40 mg/ml):5-FU (50 mg/ml) (1:9) bessere Resultate in Hinblick auf Größenreduktion und Abblassung im Vergleich zur alleinigen Injektion von TAC 40 mg/ml [74].

Durchführung

Zu Beginn der Behandlung sowie nach vier Injektionen sollte eine Blutbildkontrolle erfolgen. Die Anwendung erfolgt einmal wöchentlich in einer Konzentration von 50 mg/ml und einer Gesamtdosis von maximal 50-150 mg pro Behandlung. Es können bis zu 16 Injektionen durchgeführt werden [75].

Sonstiges

Die Behandlung erfolgt off label.

Empfehlung 5-Fluorouracil

Eine Behandlung von hypertrophen Narben mit 5 FU wird nicht empfohlen.

Eine Behandlung von therapieresistenten Keloiden mit 5 FU kann erwogen werden.

Zur Prophylaxe einer de novo Entstehung von HTN oder Keloiden bei Risikopatienten bzw. als Rezidivprophylaxe nach operativer Therapie wird eine Behandlung mit 5 FU nicht empfohlen.

6 Weitere Therapieansätze

6.1 Interferon

Joachim Fluhr

Wirkmechanismus

Interferon-alpha (IF- α) und Interferon-gamma (IF- γ) reduzieren die Überproduktion der Kollagen-I/ III-Synthese sowie die Produktion von Glykosaminoglykanen in den narbenbildenden Fibroblasten. IF- α 2b steigert darüber hinaus die Aktivität der Kollagenase und vermindert die Angiogenese.

Unerwünschte Wirkungen

IF können leichte grippeähnliche Symptome, leichte Schmerzen sowie Entzündungsreaktionen an der Injektionsstelle hervorrufen.

Ansprechrate/ Rezidivrate

Die Ansprechrate für eine intraläsionale Monotherapie von IF- α und IF- γ liegt bei ca. 20% bis 66% sowie bei ca. 80% in Kombination mit TAC. In kontrollierten, prospektiven Studien waren die Injektionen nicht immer signifikant wirksam. Die Studienlage erlaubt derzeit keine sichere Bewertung für die Behandlung von hypertrophen Narben und Keloiden [76].

Durchführung

Die Injektion von IF- α 2b erfolgt intraläsional in der Regel als zweimalige Applikation im Abstand von vier bis sieben Tagen. Als Rezidivprophylaxe kann die Injektion bereits am Operationstag erfolgen. In einer Kombinationsstudie mit TAC wurden zwei Mal wöchentlich 0.5 Mio Units IF- α 2b pro cm² in Kombination mit TAC injiziert [77].

Sonstiges

Interferon hat in Deutschland/ Österreich für die Behandlung von Keloiden keine Zulassung (off label use). Die Therapie ist kostenintensiv.

Empfehlung Interferon

Eine Behandlung von hypertrophen Narben und Keloiden mit Interferonen als Monotherapie kann derzeit nicht empfohlen werden.

Eine Behandlung von Keloiden und hypertrophen Narben mittels Interferonen in Kombination mit TAC kann in Einzelfällen erwogen werden, in denen mit anderen empfohlenen Therapieoptionen kein ausreichender Therapieerfolg erzielt werden konnte.

6.2 Kalziumkanalblocker, Imiquimod, Bleomycin

Empfehlung Kalziumkanalblocker, Imiquimod, Bleomycin

Eine Empfehlung für oder gegen die Anwendung von Kalziumkanalblockern, Imiquimod, Bleomycin kann aufgrund der geringen sowie oftmals widersprüchlichen Datenlage aktuell nicht gegeben werden.

7 Autoren/ Gültigkeit

Die aktuelle Fassung der Leitlinie stellt ein Update der Leitlinie aus dem Jahre 2001 dar.

Erstellungsdatum: September 2011 bis April 2012

Nächste Überprüfung geplant: Juni 2015

Diese Leitlinie ist ein gemeinschaftliches Projekt der Deutschen Dermatologischen Gesellschaft (DDG) und des Berufsverbands der Deutschen Dermatologen e. V. (BVDD) unter Beteiligung der Österreichischen Gesellschaft für Dermatologie und Venerologie (ÖGDD), der Deutschen Gesellschaft für Dermatochirurgie (DGDC), der Österreichischen Gesellschaft für Dermatochirurgie (ÖGDC), der Deutschen Gesellschaft für Dermopharmazie (GD) und der Schweizerischen Gesellschaft für Dermatologie und Venerologie (SGDV). Das Projekt wurde durch den Förderverein der DDG finanziert. Die Experten erhielten außer einer Erstattung der Reisekosten keinerlei finanzielle Zuwendungen. Die Erstellung der Leitlinie erfolgte in redaktioneller Unabhängigkeit, ohne Einflussnahme durch den Sponsor. Die Leitliniengruppe war frei in ihren Entscheidungen. Eine Darlegung der Interessenkonflikte erfolgte entsprechend der Vorgaben der AWMF.

7.1 Erklärungen über Interessenkonflikte

		Sabine Emig	Joachim Fluhr
1	Berater- bzw. Gutachtertätigkeit oder bezahlte Mitarbeit in einem wissenschaftlichen Beirat eines Unternehmens der Gesundheitswirtschaft (z.B. Arzneimittelindustrie, Medizinproduktindustrie), eines kommerziell orientierten Auftragsinstituts oder einer Versicherung	Beraterfunktion bei Bayer Innovation GmbH, Hartmann AG	Wissenschaftlicher Beirat Pierre Fabre Dermo-Cosmetique, Toulouse
2	Honorare für Vortrags- und Schulungstätigkeiten oder bezahlte Autoren- oder Co-Autorenschaften im Auftrag eines Unternehmens der Gesundheitswirtschaft, eines kommerziell orientierten Auftragsinstituts oder einer Versicherung	Einmaliges Honorar für einen Vortrag im Rahmen des Actelion Symposiums 2011 in Berlin, Vortrag für die Firma Draco 2012	Pierre Fabre Dermo-Cosmetique, Toulouse
3	Finanzielle Zuwendungen (Drittmittel) für Forschungsvorhaben oder direkte Finanzierung von Mitarbeitern der Einrichtung von Seiten eines Unternehmens der Gesundheitswirtschaft, eines kommerziell orientierten Auftragsinstituts oder einer Versicherung	Forschungsprojekt mit Bayer Innovation GmbH	Nein

4	Eigentümerinteresse an Arzneimitteln/ Medizinprodukten (z. B. Patent, Urheberrecht, Verkaufslizenz)	Eigentümerin des Patents (PCT/EP) 1485 48 3B1	Nein
5	Besitz von Geschäftsanteilen, Aktien, Fonds mit Beteiligung von Unternehmen der Gesundheitswirtschaft	Nein	Nein
6	Persönliche Beziehungen zu einem Vertretungsberechtigten eines Unternehmens Gesundheitswirtschaft	Nein	Nein
7	Mitglied von in Zusammenhang mit der Leitlinienentwicklung relevanten Fachgesellschaften/Berufsverbänden, Mandatsträger im Rahmen der Leitlinienentwicklung	2009-2011 President European Tissue Repair Society seit 2012 Vorsitzende der ADF, DDG, Deutsche Gesellschaft für Bindegewebforschung, ESDR	DDG, DGDC, GD, ISBS, ISP
8	Politische, akademische (z. B. Zugehörigkeit zu bestimmten „Schulen“), wissenschaftliche oder persönliche Interessen, die mögliche Konflikte begründen könnten	Nein	Nein
9	Gegenwärtiger Arbeitgeber, relevante frühere Arbeitgeber der letzten 3 Jahre	Uniklinik Köln Klinik und Poliklinik für Dermatologie und Venerologie Kerpener Straße 62 50937 Köln	2007-2010: Bioskin, Hamburg; Seit 2011: Charité - Universitätsmedizin Berlin, Klinik für Dermatologie, Venerologie und Allergologie Charitéplatz 1 10117 Berlin

		Klaus Fritz	Gerd Gauglitz	Silvia Hohenleutner
1	Berater- bzw. Gutachtertätigkeit oder bezahlte Mitarbeit in einem wissenschaftlichen Beirat eines Unternehmens der Gesundheitswirtschaft (z.B. Arzneimittelindustrie, Medizinproduktindustrie), eines kommerziell orientierten Auftragsinstituts oder einer Versicherung	Advisory board Photomedex (USA), Syneron (Israel), Intendis (Deutschland), Medicos (Deutschland), Despharma (Niederlande)	Nein	Nein
2	Honorare für Vortrags- und Schulungstätigkeiten oder bezahlte Autoren- oder Co-Autorenschaften im Auftrag eines Unternehmens	Syneron (Israel), Viora (Israel), BTL (Tschechien), Photomedex	Merz Pharma (Contractubex), MEDA Pharma (Dermatix ultra),	Nein

	der Gesundheitswirtschaft, eines kommerziell orientierten Auftragsinstituts oder einer Versicherung	(USA), 3 Deep (Israel), Zimmer (Deutschland)	Sinclair Pharma (Kelo-cote)	
3	Finanzielle Zuwendungen (Drittmittel) für Forschungsvorhaben oder direkte Finanzierung von Mitarbeitern der Einrichtung von Seiten eines Unternehmens der Gesundheitswirtschaft, eines kommerziell orientierten Auftragsinstituts oder einer Versicherung	Nein	Nein	„Prospective controlled (before-after comparison), monocentric, one-armed trial for fractional carbon dioxide laser treatment of facial rhytides using 3D in vivo optical skin imaging and patient satisfaction analysis“: Finanzielle Aufwandsentschädigung und leihweises Überlassen eines fraktionalen CO2-Lasers sowie eines Photodokumentationssystems durch die Firma Quantel-Derma GmbH im Gegenzug für die Bereitstellung von Studienergebnissen
4	Eigentümerinteresse an Arzneimitteln/ Medizinprodukten (z. B. Patent, Urheberrecht, Verkaufslizenz)	Nein	Nein	Nein
5	Besitz von Geschäftsanteilen, Aktien, Fonds mit Beteiligung von Unternehmen der Gesundheitswirtschaft	Nein	Nein	Nein
6	Persönliche Beziehungen zu einem Vertretungsberechtigten eines Unternehmens Gesundheitswirtschaft	Nein	Nein	Nein
7	Mitglied von in Zusammenhang mit der Leitlinienentwicklung relevanten Fachgesellschaften/Berufsverbänden, Mandatsträger im Rahmen der Leitlinienentwicklung	DDG, BVDD, EADV, ESLD, AAD	Nein	DDG, DGDC
8	Politische, akademische (z. B. Zugehörigkeit zu bestimmten „Schulen“), wissenschaftliche oder persönliche Interessen, die	Nein	Nein	Nein

	mögliche Konflikte begründen könnten			
9	Gegenwärtiger Arbeitgeber, relevante frühere Arbeitgeber der letzten 3 Jahre	Hautärzte und Laserzentrum Reduitstraße 13 76829 Landau	LMU München Abteilung für Dermatologie Frauenlobstraße 9-11 80337 München	Dermatologische Klinik und Poliklinik der Universität Regensburg Franz Josef Strauss Allee 11 93042 Regensburg

		Josef Koller	Alexander Nast	Renato Panizzon
1	Berater- bzw. Gutachtertätigkeit oder bezahlte Mitarbeit in einem wissenschaftlichen Beirat eines Unternehmens der Gesundheitswirtschaft (z.B. Arzneimittelindustrie, Medizinproduktindustrie), eines kommerziell orientierten Auftragsinstituts oder einer Versicherung	Nein	Nein	Tagungs- und wissenschaftlicher Beirat der Firma Roche bezüglich Medikamenten-Entwicklung
2	Honorare für Vortrags- und Schulungstätigkeiten oder bezahlte Autoren- oder Co-Autorenschaften im Auftrag eines Unternehmens der Gesundheitswirtschaft, eines kommerziell orientierten Auftragsinstituts oder einer Versicherung	Nein	Honorare für produktferne Vorträge im Rahmen von CME zertifizierten Weiterbildungsveranstaltungen für die Firmen Abbott, Janssen-Cilag, Merz, Intendis und Pfizer	Nein
3	Finanzielle Zuwendungen (Drittmittel) für Forschungsvorhaben oder direkte Finanzierung von Mitarbeitern der Einrichtung von Seiten eines Unternehmens der Gesundheitswirtschaft, eines kommerziell orientierten Auftragsinstituts oder einer Versicherung	Nein	Für die Division of Evidence Based Medicine (dEBM): Forschungsgelder der Firmen Allergan, Galderma, Intendis, Teoxane, Wyeth	Nein
4	Eigentümerinteresse an Arzneimitteln/ Medizinprodukten (z. B. Patent, Urheberrecht, Verkaufslizenz)	Nein	Nein	Nein
5	Besitz von Geschäftsanteilen, Aktien, Fonds mit Beteiligung von Unternehmen der Gesundheitswirtschaft	Aktien der Firma Roche	Nein	Nein

6	Persönliche Beziehungen zu einem Vertretungsberechtigten eines Unternehmens Gesundheitswirtschaft	Nein	Nein	Nein
7	Mitglied von in Zusammenhang mit der Leitlinienentwicklung relevanten Fachgesellschaften/Berufsverbänden, Mandatsträger im Rahmen der Leitlinienentwicklung	ÖGDC	DDG, EADV	Nein
8	Politische, akademische (z. B. Zugehörigkeit zu bestimmten „Schulen“), wissenschaftliche oder persönliche Interessen, die mögliche Konflikte begründen könnten	Nein	Nein	Nein
9	Gegenwärtiger Arbeitgeber, relevante frühere Arbeitgeber der letzten 3 Jahre	Landeskrankenhaus Salzburg Universitätsklinikum der PMU Universitätsklinik für Dermatologie Dermatochirurgische Einheit Müllner Hauptstraße 48 A-5020 Salzburg	Charité – Universitätsmedizin Berlin Klinik für Dermatologie, Venerologie und Allergologie Charitéplatz 1 10117 Berlin	Universitätsklinik für Dermatologie, Lausanne, Schweiz Histologisches Labor Meditest, Montreux, Schweiz Histologisches Labor Kempf und Pfaltz, Zürich, Schweiz Histologisches Labor Unilabs, Bern, Schweiz

		Günther Sebastian	Birte Sporbeck
1	Berater- bzw. Gutachtertätigkeit oder bezahlte Mitarbeit in einem wissenschaftlichen Beirat eines Unternehmens der Gesundheitswirtschaft (z.B. Arzneimittelindustrie, Medizinproduktindustrie), eines kommerziell orientierten Auftragsinstituts oder einer Versicherung	Nein	Nein
2	Honorare für Vortrags- und Schulungstätigkeiten oder bezahlte Autoren- oder Co-Autorenschaften im Auftrag eines Unternehmens der Gesundheitswirtschaft, eines kommerziell orientierten Auftragsinstituts oder einer Versicherung	Nein	Nein
3	Finanzielle Zuwendungen (Drittmittel) für Forschungsvorhaben oder direkte Finanzierung von Mitarbeitern der Einrichtung von Seiten eines Unternehmens der Gesundheitswirtschaft, eines kommerziell orientierten Auftragsinstituts	Nein	Nein

	oder einer Versicherung		
4	Eigentümerinteresse an Arzneimitteln/ Medizinprodukten (z. B. Patent, Urheberrecht, Verkaufslizenz)	Nein	Nein
5	Besitz von Geschäftsanteilen, Aktien, Fonds mit Beteiligung von Unternehmen der Gesundheitswirtschaft	Nein	Nein
6	Persönliche Beziehungen zu einem Vertretungsberechtigten eines Unternehmens Gesundheitswirtschaft	Nein	Nein
7	Mitglied von in Zusammenhang mit der Leitlinienentwicklung relevanten Fachgesellschaften/Berufsverbänden, Mandatsträger im Rahmen der Leitlinienentwicklung	Nein	Nein
8	Politische, akademische (z. B. Zugehörigkeit zu bestimmten „Schulen“), wissenschaftliche oder persönliche Interessen, die mögliche Konflikte begründen könnten	Nein	Nein
9	Gegenwärtiger Arbeitgeber, relevante frühere Arbeitgeber der letzten 3 Jahre	Ruheständler	Charité – Universitätsmedizin Berlin Klinik für Dermatologie, Venerologie und Allergologie Charitéplatz 1 10117 Berlin

8 Literatur

1. Koller J, Sebastian G, et al. (2001). S1 Leitlinie zur Therapie pathologischer Narben (hypertrophe Narben und Keloide). Letzter Zugriff: 26.06.2012
2. Leitlinien-Manual von AWMF und ÄZQ. Z ärztl Fortbild Quallsich (ZaeFQ). 2001; 95.
3. Gurtner GC, Werner S, Barrandon Y, Longaker MT. Wound repair and regeneration. *Nature*. 2008; 453: 314-21.
4. Tomasek JJ, Gabbiani G, Hinz B, Chaponnier C, Brown RA. Myofibroblasts and mechano-regulation of connective tissue remodelling. *Nat Rev Mol Cell Biol*. 2002; 3: 349-63.
5. Larson BJ, Longaker MT, Lorenz HP. Scarless fetal wound healing: a basic science review. *Plast Reconstr Surg*. 2010; 126: 1172-80.
6. Marneros AG, Krieg T. Keloids--clinical diagnosis, pathogenesis, and treatment options. *J Dtsch Dermatol Ges*. 2004; 2: 905-13.
7. Eckes B, Nischt R, Krieg T. Cell-matrix interactions in dermal repair and scarring. *Fibrogenesis Tissue Repair*. 2010; 3: 4.
8. Wipff PJ, Rifkin DB, Meister JJ, Hinz B. Myofibroblast contraction activates latent TGF-beta1 from the extracellular matrix. *J Cell Biol*. 2007; 179: 1311-23.
9. Ferguson MW, Duncan J, Bond J, Bush J, Durani P, So K, Taylor L, Chantrey J, Mason T, James G, Lavery H, Occleston NL, Sattar A, Ludlow A, O'Kane S. Prophylactic administration of avotermin for improvement of skin scarring: three double-blind, placebo-controlled, phase I/II studies. *Lancet*. 2009; 373: 1264-74.
10. Shih B, Bayat A. Comparative genomic hybridisation analysis of keloid tissue in Caucasians suggests possible involvement of HLA-DRB5 in disease pathogenesis. *Arch Dermatol Res*. 2011.
11. Shih B, Bayat A. Genetics of keloid scarring. *Arch Dermatol Res*. 2010; 302: 319-39.
12. Balci DD, Inandi T, Dogramaci CA, Celik E. DLQI scores in patients with keloids and hypertrophic scars: a prospective case control study. *J Dtsch Dermatol Ges*. 2009; 7: 688-92.
13. Bock O, Schmid-Ott G, Malewski P, Mrowietz U. Quality of life of patients with keloid and hypertrophic scarring. *Arch Dermatol Res*. 2006; 297: 433-8.
14. Fearmonti R, Bond J, Erdmann D, Levinson H. A review of scar scales and scar measuring devices. *Eplasty*. 2010; 10: e43.
15. Perry DM, McGrouther DA, Bayat A. Current tools for noninvasive objective assessment of skin scars. *Plast Reconstr Surg*. 2010; 126: 912-23.
16. Sebastian G, Hackert I, Stein A, Aschoff R. Möglichkeiten zur Objektivierung der Effizienz der Kryotherapie bei Keloiden. In: Koller J, Hutner H: Fortschritte der operativen und onkologischen Dermatologie. Berlin, Wien: Blackwell, 2000: 192-7.
17. Schaffer MR, Efron PA, Thornton FJ, Klingel K, Gross SS, Barbul A. Nitric oxide, an autocrine regulator of wound fibroblast synthetic function. *J Immunol*. 1997; 158: 2375-81.
18. Robles DT, Berg D. Abnormal wound healing: keloids. *Clin Dermatol*. 2007; 25: 26-32.
19. Anthony ET, Lemonas P, Navsaria HA, Moir GC. The cost effectiveness of intralesional steroid therapy for keloids. *Dermatol Surg*. 2010; 36: 1624-6.
20. Ceilley RI, Babin RW. The combined use of cryosurgery and intralesional injections of suspensions of fluorinated adrenocorticosteroids for reducing keloids and hypertrophic scars. *J Dermatol Surg Oncol*. 1979; 5: 54-6.

21. Tang YW. Intra- and postoperative steroid injections for keloids and hypertrophic scars. *Br J Plast Surg.* 1992; 45: 371-3.
22. Zouboulis CC, Blume U, Buttner P, Orfanos CE. Outcomes of cryosurgery in keloids and hypertrophic scars. A prospective consecutive trial of case series. *Arch Dermatol.* 1993; 129: 1146-51.
23. Ernst K, Hundeiker M. [Results of cryosurgery in 394 patients with hypertrophic scars and keloids]. *Hautarzt.* 1995; 46: 462-6.
24. Anzarut A, Olson J, Singh P, Rowe BH, Tredget EE. The effectiveness of pressure garment therapy for the prevention of abnormal scarring after burn injury: a meta-analysis. *J Plast Reconstr Aesthet Surg.* 2009; 62: 77-84.
25. Bran GM, Brom J, Hormann K, Stuck BA. Auricular Keloids: Combined Therapy With a New Pressure Device. *Arch Facial Plast Surg.* 2011.
26. Kadouch DJ, van der Veer WM, Mahdavian Delavary B, Kerkdijk D, Niessen FB. Therapeutic hotline: An alternative adjuvant treatment after ear keloid excision using a custom-made methyl methacrylate stent. *Dermatol Ther.* 2010; 23: 686-92.
27. Candy LH, Cecilia LT, Ping ZY. Effect of different pressure magnitudes on hypertrophic scar in a Chinese population. *Burns.* 2010; 36: 1234-41.
28. Durani P, Bayat A. Levels of evidence for the treatment of keloid disease. *J Plast Reconstr Aesthet Surg.* 2008; 61: 4-17.
29. Mustoe TA, Cooter RD, Gold MH, Hobbs FD, Ramelet AA, Shakespeare PG, Stella M, Téot L, Wood FM, Ziegler UE. International clinical recommendations on scar management. *Plast Reconstr Surg.* 2002; 110: 560-71.
30. Tan KT, Shah N, Pritchard SA, McGrouther DA, Bayat A. The influence of surgical excision margins on keloid prognosis. *Ann Plast Surg.* 2010; 64: 55-8.
31. Lee Y, Minn KW, Baek RM, Hong JJ. A new surgical treatment of keloid: keloid core excision. *Ann Plast Surg.* 2001; 46: 135-40.
32. Kim DY, Kim ES, Eo SR, Kim KS, Lee SY, Cho BH. A surgical approach for earlobe keloid: keloid fillet flap. *Plast Reconstr Surg.* 2004; 113: 1668-74.
33. Ogawa R. The most current algorithms for the treatment and prevention of hypertrophic scars and keloids. *Plast Reconstr Surg.* 2010; 125: 557-68.
34. Music EN, Engel G. Earlobe keloids: a novel and elegant surgical approach. *Dermatol Surg.* 2010; 36: 395-400.
35. Rosen DJ, Patel MK, Freeman K, Weiss PR. A primary protocol for the management of ear keloids: results of excision combined with intraoperative and postoperative steroid injections. *Plast Reconstr Surg.* 2007; 120: 1395-400.
36. Park TH, Seo SW, Kim JK, Chang CH. Outcomes of surgical excision with pressure therapy using magnets and identification of risk factors for recurrent keloids. *Plast Reconstr Surg.* 2011; 128: 431-9.
37. Hassel JC, Loser C, Koenen W, Kreuter A, Hassel AJ. Promising results from a pilot study on compression treatment of ear keloids. *J Cutan Med Surg.* 2011; 15: 130-6.
38. Ragoowansi R, Cornes PG, Moss AL, Glees JP. Treatment of keloids by surgical excision and immediate postoperative single-fraction radiotherapy. *Plast Reconstr Surg.* 2003; 111: 1853-9.
39. van de Kar AL, Kreulen M, van Zuijlen PP, Oldenburger F. The results of surgical excision and adjuvant irradiation for therapy-resistant keloids: a prospective clinical outcome study. *Plast Reconstr Surg.* 2007; 119: 2248-54.
40. O'Brien L, Pandit A. Silicon gel sheeting for preventing and treating hypertrophic and keloid scars. *Cochrane Database Syst Rev.* 2006: CD003826.
41. Cacao FM, Tanaka V, Messina MC. Failure of imiquimod 5% cream to prevent recurrence of surgically excised trunk keloids. *Dermatol Surg.* 2009; 35: 629-33.

42. Malhotra AK, Gupta S, Khaitan BK, Sharma VK. Imiquimod 5% cream for the prevention of recurrence after excision of presternal keloids. *Dermatology*. 2007; 215: 63-5.
43. Wolfram D, Tzankov A, Pulzl P, Piza-Katzer H. Hypertrophic scars and keloids--a review of their pathophysiology, risk factors, and therapeutic management. *Dermatol Surg*. 2009; 35: 171-81.
44. Apfelberg DB, Maser MR, White DN, Lash H. Failure of carbon dioxide laser excision of keloids. *Lasers Surg Med*. 1989; 9: 382-8.
45. Saivon Y, Mordechai S, Sharon-Buller A. Pressure Earring as an Adjunct to Surgical Removal of Earlobe Keloids. *Dermatol Surg*. 2009; 35: 190-2.
46. Jung JY, Jeong JJ, Roh HJ, Cho SH, Chung KY, Lee WJ, Nam KH, Chung WY, Lee JH. Early postoperative treatment of thyroidectomy scars using a fractional carbon dioxide laser. *Dermatol Surg*. 2011; 37: 217-23.
47. Waibel J, Beer K. Ablative fractional laser resurfacing for the treatment of a third-degree burn. *J Drugs Dermatol*. 2009; 8: 294-7.
48. Wagner JA, Paasch U, Bodendorf MO, Simon JC, Grunewald S. Treatment of keloids and hypertrophic scars with the triple-mode Er:YAG laser: a pilot study. *Med Laser Appl*. 2011; 26: 10-5.
49. Kuo YR, Wu WS, Jeng SF, Huang HC, Yang KD, Sacks JM, Wang FS. Activation of ERK and p38 kinase mediated keloid fibroblast apoptosis after flashlamp pulsed-dye laser treatment. *Lasers Surg Med*. 2005; 36: 31-7.
50. Kuo YR, Wu WS, Jeng SF, Wang FS, Huang HC, Lin CZ, Yang KD. Suppressed TGF-beta1 expression is correlated with up-regulation of matrix metalloproteinase-13 in keloid regression after flashlamp pulsed-dye laser treatment. *Lasers Surg Med*. 2005; 36: 38-42.
51. Alster TS, Williams CM. Treatment of keloid sternotomy scars with 585 nm flashlamp-pumped pulsed-dye laser. *Lancet*. 1995; 345: 1198-200.
52. Paquet P, Hermanns JF, Pierard GE. Effect of the 585 nm flashlamp-pumped pulsed dye laser for the treatment of keloids. *Dermatol Surg*. 2001; 27: 171-4.
53. Allison KP, Kiernan MN, Waters RA, Clement RM. Pulsed dye laser treatment of burn scars. Alleviation or irritation? *Burns*. 2003; 29: 207-13.
54. Wittenberg GP, Fabian BG, Bogomilsky JL, Schultz LR, Rudner EJ, Chaffins ML, Saed GM, Burns RL, Fivenson DP. Prospective, single-blind, randomized, controlled study to assess the efficacy of the 585-nm flashlamp-pumped pulsed-dye laser and silicone gel sheeting in hypertrophic scar treatment. *Arch Dermatol*. 1999; 135: 1049-55.
55. Elsaie ML, Choudhary S. Lasers for scars: a review and evidence-based appraisal. *J Drugs Dermatol*. 2010; 9: 1355-62.
56. Alster T, Zaulyanov L. Laser scar revision: a review. *Dermatol Surg*. 2007; 33: 131-40.
57. Haedersdal M, Moreau KE, Beyer DM, Nymann P, Alsbjorn B. Fractional nonablative 1540 nm laser resurfacing for thermal burn scars: a randomized controlled trial. *Lasers Surg Med*. 2009; 41: 189-95.
58. Escarmant P, Zimmermann S, Amar A, Ratoanina JL, Moris A, Azaloux H, Francois H, Gosserez O, Michel M, G'Baguidi R. The treatment of 783 keloid scars by iridium 192 interstitial irradiation after surgical excision. *Int J Radiat Oncol Biol Phys*. 1993; 26: 245-51.
59. Guix B, Henriquez I, Andres A, Finestres F, Tello JI, Martinez A. Treatment of keloids by high-dose-rate brachytherapy: A seven-year study. *Int J Radiat Oncol Biol Phys*. 2001; 50: 167-72.

60. Sallstrom KO, Larson O, Heden P, Eriksson G, Glas JE, Ringborg U. Treatment of keloids with surgical excision and postoperative X-ray radiation. *Scand J Plast Reconstr Surg Hand Surg.* 1989; 23: 211-5.
61. Doornbos JF, Stoffel TJ, Hass AC, Hussey DH, Vigliotti AP, Wen BC, Zahra MK, Sundeen V. The role of kilovoltage irradiation in the treatment of keloids. *Int J Radiat Oncol Biol Phys.* 1990; 18: 833-9.
62. Mustoe TA. Evolution of silicone therapy and mechanism of action in scar management. *Aesthetic Plast Surg.* 2008; 32: 82-92.
63. Eishi K, Bae SJ, Ogawa F, Hamasaki Y, Shimizu K, Katayama I. Silicone gel sheets relieve pain and pruritus with clinical improvement of keloid: possible target of mast cells. *J Dermatolog Treat.* 2003; 14: 248-52.
64. Cho JW, Cho SY, Lee SR, Lee KS. Onion extract and quercetin induce matrix metalloproteinase-1 in vitro and in vivo. *Int J Mol Med.* 2010; 25: 347-52.
65. Phan TT, Lim IJ, Chan SY, Tan EK, Lee ST, Longaker MT. Suppression of transforming growth factor beta/smad signaling in keloid-derived fibroblasts by quercetin: implications for the treatment of excessive scars. *J Trauma.* 2004; 57: 1032-7.
66. Maragakis M, Willital GH, Michel G, Gortelmeyer R. Possibilities of scar treatment after thoracic surgery. *Drugs Exp Clin Res.* 1995; 21: 199-206.
67. Chung VQ, Kelley L, Marra D, Jiang SB. Onion extract gel versus petrolatum emollient on new surgical scars: prospective double-blinded study. *Dermatol Surg.* 2006; 32: 193-7.
68. Koc E, Arca E, Surucu B, Kurumlu Z. An open, randomized, controlled, comparative study of the combined effect of intralesional triamcinolone acetonide and onion extract gel and intralesional triamcinolone acetonide alone in the treatment of hypertrophic scars and keloids. *Dermatol Surg.* 2008; 34: 1507-14.
69. Nanda S, Reddy BS. Intralesional 5-fluorouracil as a treatment modality of keloids. *Dermatol Surg.* 2004; 30: 54-6; discussion 56-7.
70. Liu W, Wu X, Gao Z, Song N. Remodelling of keloid tissue into normal-looking skin. *J Plast Reconstr Aesthet Surg.* 2008; 61: 1553-4.
71. Manuskiatti W, Fitzpatrick RE. Treatment response of keloidal and hypertrophic sternotomy scars: comparison among intralesional corticosteroid, 5-fluorouracil, and 585-nm flashlamp-pumped pulsed-dye laser treatments. *Arch Dermatol.* 2002; 138: 1149-55.
72. Davison SP, Dayan JH, Clemens MW, Sonni S, Wang A, Crane A. Efficacy of intralesional 5-fluorouracil and triamcinolone in the treatment of keloids. *Aesthet Surg J.* 2009; 29: 40-6.
73. Asilian A, Darougheh A, Shariati F. New combination of triamcinolone, 5-Fluorouracil, and pulsed-dye laser for treatment of keloid and hypertrophic scars. *Dermatol Surg.* 2006; 32: 907-15.
74. Darougheh A, Asilian A, Shariati F. Intralesional triamcinolone alone or in combination with 5-fluorouracil for the treatment of keloid and hypertrophic scars. *Clin Exp Dermatol.* 2009; 34: 219-23.
75. Gupta S, Kalra A. Efficacy and safety of intralesional 5-fluorouracil in the treatment of keloids. *Dermatology.* 2002; 204: 130-2.
76. Shridharani SM, Magarakis M, Manson PN, Singh NK, Basdag B, Rosson GD. The emerging role of antineoplastic agents in the treatment of keloids and hypertrophic scars: a review. *Ann Plast Surg.* 2010; 64: 355-61.
77. Lee JH, Kim SE, Lee AY. Effects of interferon-alpha2b on keloid treatment with triamcinolone acetonide intralesional injection. *Int J Dermatol.* 2008; 47: 183-6.

Erstellungsdatum: 2001

Überarbeitung von: 04/2012

Nächste Überprüfung geplant: 06/2015

Die "Leitlinien" der Wissenschaftlichen Medizinischen Fachgesellschaften sind systematisch entwickelte Hilfen für Ärzte zur Entscheidungsfindung in spezifischen Situationen. Sie beruhen auf aktuellen wissenschaftlichen Erkenntnissen und in der Praxis bewährten Verfahren und sorgen für mehr Sicherheit in der Medizin, sollen aber auch ökonomische Aspekte berücksichtigen. Die "Leitlinien" sind für Ärzte rechtlich nicht bindend und haben daher weder haftungsbegründende noch haftungsbefreiende Wirkung.

Die AWMF erfasst und publiziert die Leitlinien der Fachgesellschaften mit größtmöglicher Sorgfalt - dennoch kann die AWMF für die Richtigkeit des Inhalts keine Verantwortung übernehmen. **Insbesondere bei Dosierungsangaben sind stets die Angaben der Hersteller zu beachten!**

© Deutsche Dermatologische Gesellschaft
Autorisiert für elektronische Publikation: AWMF online